Efectividad y seguridad del tratamiento percutáneo de las fracturas del anillo pélvico

Effectiveness and safety of percutaneous treatment of pelvic ring fractures. *Executive summary*

INFORMES DE EVALUACIÓN DE TECNOLOGÍAS SANITARIAS
AETSA 2009/5

INFORMES, ESTUDIOS E INVESTIGACIÓN

MINISTERIO DE CIENCIA E INNOVACIÓN
Ministerio de Ciencia e Innovación
Instituto de Salud Carlos III
AETS Agencia de Evaluación de Tecnologías Sanitarias
MINISTERIO DE SANIDAD, POLÍTICA SOCIAL E IGUALDAD
Plan de Calidad para el Sistema Nacional de Salud
JUNTA DE ANDALUCIA
CONSEJERÍA DE SALUD

“Impreso en cartulina FSC y papel fabricado con pasta libre de madera”

Efectividad y seguridad del tratamiento percutáneo de las fracturas del anillo pélvico

Effectiveness and safety of percutaneous treatment of pelvic ring fractures. *Executive summary*

INFORMES DE EVALUACIÓN DE TECNOLOGÍAS SANITARIAS
AETSA 2009 / 5

INFORMES, ESTUDIOS E INVESTIGACIÓN

Prieto Lara, Elisa María

Efectividad y seguridad del tratamiento percutáneo de las fracturas del anillo pélvico. Elisa María Prieto Lara, Miguel Ángel Giráldez Sánchez — Sevilla: Agencia de Evaluación de Tecnologías Sanitarias de Andalucía, 2011.

90 p; 24 cm. (Colección: Informes, estudios e investigación. Ministerio de Sanidad, Política Social e Igualdad. Serie: Informes de Evaluación de Tecnologías Sanitarias)

1. Fijación interna de fracturas / métodos 2. Huesos pélvicos / fracturas 3. Huesos pélvicos / cirugía I. Giráldez Sánchez, Miguel Ángel. II. Andalucía. Agencia de Evaluación de Tecnologías Sanitarias III. España. Ministerio de Sanidad, Política Social e Igualdad IV. España. Ministerio de Ciencia e Innovación

Autores: Elisa María Prieto Lara†, Miguel Ángel Giráldez Sánchez‡

† Organización Panamericana de la Salud

‡ Servicio de Cirugía Ortopédica y Traumatología. Hospital Universitario "Virgen del Rocío"

Revisión interna: Carmen Beltrán Calvo. Agencia de Evaluación de Tecnologías Sanitarias de Andalucía

Edita: Agencia de Evaluación de Tecnologías Sanitarias de Andalucía
Avda. Luis Montoto, 89 - 4ª planta
41007 Sevilla
España – Spain

Este documento se ha realizado en el marco de colaboración previsto en el Plan de Calidad para el Sistema Nacional de Salud elaborado por el Ministerio de Sanidad, Política Social e Igualdad, al amparo del convenio de colaboración suscrito por el Instituto de Salud Carlos III, organismo autónomo del Ministerio de Ciencia e Innovación y la Fundación Progreso y Salud de Andalucía

ISBN: 978-84-96990-76-0
NIPO: 477-11-037-6 (Ministerio de Ciencia e Innovación) 860-11-101-1 (Ministerio de Sanidad, Política Social e Igualdad)
Depósito Legal: SE-5471-2011
Imprime: GRAFITRES, S.L. - Utrera (Sevilla)

Este documento puede ser reproducido en todo o en parte, por cualquier medio, siempre que se cite explícitamente su procedencia

Efectividad y seguridad del tratamiento percutáneo de las fracturas del anillo pélvico

Effectiveness and safety of percutaneous treatment of pelvic ring fractures. *Executive summary*

INFORMES DE EVALUACIÓN DE TECNOLOGÍAS SANITARIAS
AETSA 2009 / 5

MINISTERIO DE CIENCIA E INNOVACIÓN
Ministerio de Ciencia e Innovación
Instituto de Salud Carlos III
AETS Agencia de Evaluación de Tecnologías Sanitarias
MINISTERIO DE SANIDAD, POLÍTICA SOCIAL E IGUALDAD
Plan de Calidad para el Sistema Nacional de Salud
JUNTA DE ANDALUCIA
CONSEJERÍA DE SALUD

Conflicto de Interés

Los autores declaran que no tienen intereses que puedan competir con el interés primario y los objetivos de este informe e influir en su juicio profesional al respecto.

Índice

Índice de Tablas y Figuras 9
Resumen ejecutivo 13
Executive summary 17
Introducción 21
Anatomía 21
Clasificación 22
Tratamiento 24
Tratamiento de pacientes hemodinámicamente inestables 24
Tratamiento definitivo de las lesiones pélvicas 25
Técnicas 27
Fijadores externos 27
Reducción abierta y fijación interna (RAFI) 28
Osteosíntesis percutánea 28
Justificación y objetivos 31
Material y Métodos 33
Búsquedas 33
Criterios de selección de los artículos recuperados 33
Resultados 35
Resultado de la búsqueda 35
Descripción y calidad de los estudios 35
Descripción de la población 35
Descripción de la intervención 38
Descripción de la calidad 41
Principales resultados 51
Tornillos iliacosacros 51
Tornillos Acetabulares 53
Tornillos a ramas iliopubianas 55
Tornillos LC-II 56
Riesgos y seguridad 61
Tornillos iliacosacros 61
Tornillos Acetabulares 62
Tornillos a ramas iliopubianas 62
Tornillos LC-II 63
Discusión 67
Conclusiones 77
Referencias 79
Anexos 83

Índice de Tablas y Figuras

Tabla 1.	Indicaciones específicas de tratamiento de las fracturas del anillo pélvico. Recomendaciones SECOT[14].	26
Tabla 2.	Características de las series de casos sobre tornillos iliacosacros	45
Tabla 3.	Características de las series de casos sobre tornillos acetabulares	48
Tabla 4	Características de las series de casos sobre tornillos a ramas iliopubianas	49
Tabla 5	Características de las series de casos sobre tornillos LCII	50
Tabla 6.	Principales resultados de efectividad. Tornillos iliacosacros.	58
Tabla 7.	Principales resultados de efectividad. Tornillos acetabulares, tornillos a ramas iliopubianas y tornillos LCII.	60
Tabla 8.	Complicaciones tornillos iliacosacros.	64
Tabla 9.	Complicaciones tornillos acetabulares.	65
Tabla 10.	Complicaciones tornillos a ramas iliopubianas	65
Tabla 11.	Complicaciones tornillos LCII.	65

Abreviaturas

EMG Electromiografía

EuroScan International Information Network on New and Emerging Health Technologies

INAHTA Red Internacional de Agencias de Evaluación de Tecnologías

ISS Injury Severity Score

RAFI Reducción abierta y fijación interna

SECOT Sociedad Española de Cirugía Ortopédica y Traumatológica

SI Sacroilíaca

TAC Tomografía Axial Computerizada

Resumen ejecutivo

Título: Efectividad y seguridad del tratamiento percutáneo de las fracturas del anillo pélvico.

Autores: Elisa Prieto Lara, Miguel Ángel Giráldez Sánchez

Antecedentes y justificación: En los últimos 20 años la reducción abierta y fijación interna (RAFI) se ha convertido en el tratamiento estándar de las fracturas del anillo pélvico, permitiendo una reducción casi anatómica y un acceso adecuado para lograr una fijación efectiva. Sin embargo la morbilidad asociada a la amplia exposición del campo quirúrgico, ha motivado que se derive la atención hacia alternativas menos invasivas. En este sentido la fijación percutánea ha ido adquiriendo una importancia creciente, con potenciales ventajas como tiempos quirúrgicos más cortos y reducción de los riesgos asociados a la anestesia así como a la exposición de las estructuras pélvicas. Además limita el daño de partes blandas, no descomprime el hematoma pélvico y la ausencia de una herida abierta amplia reduce presumiblemente el riesgo de infección y facilita el postoperatorio. A pesar de sus potenciales beneficios, las técnicas percutáneas presentan una serie de limitaciones que es necesario considerar. La manipulación cerrada del aparato óseo no siempre permite una reducción adecuada, precisando técnicas de imagen intraoperatorias no disponibles en todos los centros. Además la capacidad de soporte y reducción conseguida mediante los tornillos percutáneos podría ser menor a la alcanzada por los andamiajes con placas y tornillos de la RAFI. En este contexto de controversia en relación al tratamiento definitivo de las lesiones del anillo pélvico y ante los potenciales beneficios de los abordajes mínimamente invasivos, se justifica la revisión de la evidencia disponible sobre la cirugía percutánea para el tratamiento de las fracturas de pelvis.

Objetivos: Determinar la efectividad y la seguridad de las técnicas percutáneas para el tratamiento de las fracturas del anillo pélvico y evaluar el beneficio que aportan las técnicas percutáneas frente a otras alternativas de tratamiento.

Metodología: Se ha realizado una revisión sistemática de la literatura con una búsqueda estructurada en las bases de datos MedLine, EMBASE, SCOPUS, Web of Science y el registro de ensayos clínicos de la Cochrane Library [sin límite de fecha y hasta diciembre del 2009]. También se ha bus-

cado en la Red Internacional de Agencias de Evaluación de Tecnologías (INAHTA), la International Information Network on New and Emerging Health Technologies (EuroScan) y el registro de ensayos clínicos norteamericano ClinicalTrials.gov (http://clinicaltrial.gov/). Finalmente se ha realizado una revisión secundaria a partir de las referencias bibliográficas de los artículos recuperados. Los criterios de inclusión de los artículos se han definido en base a las características de la población (población general), la intervención (técnicas percutáneas para el tratamiento de fracturas del anillo pélvico) y los resultados (efectividad y seguridad en términos de reducción de la morbilidad así como de efectos adversos intra y postoperatorios). Se ha realizado una lectura crítica de los artículos seleccionados, con el fin de identificar los problemas metodológicos que pudieran influir en la validez interna y externa de los estudios, y valorar así la calidad de la evidencia científica disponible. La síntesis de los resultados ha sido cualitativa.

Resultados: Se recuperaron 403 referencias sin duplicados, valorándose 33 a texto completo. Los estudios incluidos fueron 18 trabajos originales que describieron series de casos. De ellos, 12 trataron sobre tornillos iliacosacros, 3 sobre tornillos acetabulares, 2 acerca de tornillos a ramas iliopubianas y uno trató de tornillos LC-II. No se identificaron trabajos sobre tornillos mágicos que cumplieran los criterios de inclusión de la presente revisión sistemática.

Tornillos iliacosacros: Se identificaron 12 series de casos, de las cuales 2 utilizaron grupos control retrospectivos, aunque no fueron diseñados para comparar la efectividad de la osteosíntesis percutánea frente a otras alternativas de tratamiento, por lo que no aportaron una mayor solidez a los resultados. Todos los estudios contaron con un reducido número de participantes, registrándose además diferencias en la técnica quirúrgica. En general los resultados de efectividad y seguridad no fueron homogéneos, lo cual dificultó su comparación. Finalmente, el tiempo de seguimiento fue insuficiente en algunas series y no se especificaron las causas de las pérdidas, de forma que la validez interna de los estudios podría verse afectada.

Las series que recogieron parámetros durante la intervención registraron tiempos quirúrgicos que oscilaron por término medio entre 26 y 87 minutos y pérdidas de sangre mínimas, que variaron entre menos de 10 y 30 ml. Los resultados al final del seguimiento mostraron un elevado porcentaje de consolidación adecuada que osciló entre un 91,3% y un 100% de los participantes. En cuanto a las complicaciones de la técnica, sólo un estudio registró una tasa de infección del 1,4%, oscilando las lesiones neurológicas entre un 0,6% y un 52% en las 9 series que recogieron esta información. Ninguna de las series hizo referencia explícita a la ocurrencia de lesiones

viscerales y/o vasculares como consecuencia de la técnica. En seis estudios se registraron tornillos mal posicionados con una frecuencia de entre un 2,05% y un 26%. En 5 series se detectó fallo del material con una frecuencia de entre un 0,4% y un 4% y en sólo dos estudios se produjeron migraciones de tornillos en un 4% y un 4,5% de los participantes. No se registraron casos de consolidación viciosa, y la frecuencia de pseudoartrosis fue de un 7,1% y un 1,1%. La frecuencia de desplazamientos secundarios osciló entre un 2,8% y un 7,1% en los 9 estudios que ofrecieron esta información. Finalmente el porcentaje de reintervenciones se situó entre un 4,1% y un 38,6% en 9 de las series.

Tornillos acetabulares: Se recuperaron 3 series de casos, con un reducido número de participantes y características heterogéneas en cuanto a la edad de los pacientes, el mecanismo de producción de las lesiones y el objetivo del tratamiento. Dos estudios registraron la duración de la intervención, que fue de 30 y 75 minutos por término medio, respectivamente, con pérdidas de sangre intraoperatorias no significativas y de 50 ml por término medio. En todos los estudios se logró la consolidación del 100% de las fracturas al final del período de seguimiento. En cuanto a las complicaciones, las tasas de infección (4,3%), lesiones neurológicas (2,4%), lesiones vasculares y viscerales (0%), mala posición de implantes (2,4%) y migración de tornillos (2,4%), fueron bajas en los estudios que registraron esta información.

Tornillos a ramas iliopubianas: Se identificaron dos series de casos elegibles para la presente revisión sistemática. El número de participantes fue muy reducido en ambos trabajos, con diferencias en la técnica quirúrgica y tiempos de seguimiento muy cortos. En cuanto a los parámetros durante la intervención, el tiempo medio de quirófano fue de 71 minutos en un estudio y las pérdidas de sangre intraoperatorias de 2,4 y 33ml. Los dos estudios evidenciaron una consolidación adecuada en todos los pacientes que completaron el seguimiento. No se registraron infecciones ni lesiones neurológicas, vasculares o viscerales, con porcentajes muy bajos de fallo de material (7%), migración (1,2%), consolidación viciosa (1,2%) y pseudoartrosis (1,2%). El porcentaje de desplazamientos secundarios ascendió a un 15% en una de las series, siendo más frecuente en pacientes mayores de 60 años ($p<0,001$) y en mujeres ($p=0,05$).

Tornillo LCII: Solo se recuperó un estudio elegible sobre este tipo de tornillos. A pesar del reducido número de participantes de esta serie, los resultados mostraron una consolidación adecuada en todos los pacientes, sin ningún caso de complicaciones intraoperatorias ni de infección, así como de pseudoartrosis o sacroileitis.

Conclusiones: Aunque los resultados de las técnicas percutáneas mínimamente invasivas para el tratamiento de fracturas del anillo pélvico son prometedores en términos de efectividad y seguridad, se necesitan estudios de calidad con grupo control que permitan obtener conclusiones sólidas sobre las que sustentar recomendaciones acerca de su utilización rutinaria.

Executive summary

Title: Effectiveness and safety of percutaneous treatment of pelvic ring fractures.

Authors: Elisa Prieto Lara, Miguel Ángel Giráldez Sánchez

Background and justification: In the past 20 years, open reduction and internal fixation (ORIF) has become the standard treatment for pelvic ring fractures, allowing an almost anatomic reduction and adequate access to achieve effective fixation. However, the morbidity associated with extensive exposure of the surgical field has led to attention being focused on less invasive alternatives. In this sense percutaneous fixation has gained increasing importance, with potential advantages such as shorter surgical times and reduction of the risks associated with anesthesia and exposure of the pelvic structures. It also limits the damage to soft tissues, does not decompress the pelvic hematoma and absence of a large open wound presumably reduces the risk of infection and facilitates post-operative procedures. Despite their potential benefits, percutaneous techniques have a number of limitations that must be considered. Closed manipulation of the skeletal system does not always allow a suitable reduction, and requires intraoperative imaging techniques that are not available in all centers. Moreover, the supporting and reduction capacity achieved by percutaneous screws may be less than that achieved by scaffolding with the plates and screws of ORIF. This context of controversy, regarding the definitive treatment of pelvic ring injuries and the potential benefits of minimally invasive approaches, justifies the review of the evidence on percutaneous surgery for the treatment of fractures of the pelvis.

Objectives: To determine the effectiveness and safety of percutaneous techniques for the treatment of pelvic ring fractures and evaluate the specific benefits of percutaneous techniques compared with other treatment alternatives.

Methodology: A systematic review of the literature was made with a structured search in the Medline, EMBASE, SCOPUS and Web of Science databases and the clinical trials registry of the Cochrane Library [no time limit to December 2009]. Searches were also made in the International Network of Agencies for Health Technology Assessment (INAHTA), the International Information Network on New and Emerging Health Technologies (EuroScan) and the U.S. clinical trial registry

ClinicalTrials.gov (http://clinicaltrial.gov/). Finally, a secondary inspection of the bibliographical references of the retrieved articles was made. The criteria for inclusion of articles was defined based on the characteristics of the population (general population), intervention (percutaneous techniques for the treatment of pelvic ring fractures) and outcomes (effectiveness and safety in terms of reduction of morbidity and intraoperative and postoperative adverse effects). A critical reading was made of the selected articles to identify methodological problems that could affect the internal and external validity of the studies, and to assess the quality of scientific evidence available. The synthesis of the results was qualitative.

Results: There were 403 references retrieved without duplicates, and the full texts of 33 were evaluated. The studies included were 18 original papers describing case series. Of these, 12 dealt with iliosacral screws, 3 with acetabular screws, 2 with screws on iliopubic branches and one with LC-II screws. No works were identified on *magic screws* which met the inclusion criteria of this systematic review.

Iliosacral screws: There were 12 case series identified, of which 2 used retrospective control groups, although they were not designed to compare the effectiveness of percutaneous osteosynthesis against other treatment alternatives, and thus did not provide additional strength to the results. All studies used a small number of participants, and also recorded differences in surgical technique. In general the results of effectiveness and safety were not homogeneous, which makes comparison difficult. Finally, the follow-up was inadequate in some series and did not specify the causes of losses, so the internal validity of the studies could be affected. The series that collected intraoperative parameters reported surgical times that ranged on average between 26 and 87 minutes, and minimal blood losses ranging from less than 10 to 30 ml. The results at follow-up showed a high percentage of suitable consolidation that ranged from 91.3% to 100% of the participants. Regarding complications in the technique, only one study reported an infection rate of 1.4%, and neurological lesions ranged between 0.6% and 52% in the 9 series that recorded this information. None of the series made explicit reference to the occurrence of visceral injury and / or vessels as a result of the technique. Badly positioned screws were recorded with a frequency of between 2.05% and 26% in six of the studies. Material failure was detected at a frequency of between 0.4% and 4% in 5 series, and screw migration occurred in only two studies in 4% and 4.5% of the participants. There were no cases of malunion, and the rate of pseudarthrosis was 7.1% and 1.1%. The frequency of secondary displacement ranged between 2.8% and 7.1% in the 9 studies that provided this

information. Finally, the re-intervention rate was between 4.1% and 38.6% in 9 of the series.

Acetabular screws: There were 3 series of cases recovered, with a small number of participants and diverse characteristics in terms of patient age, the mechanism of injury production and the treatment goal. Two studies reported the duration of the intervention, which was 30 to 75 minutes on average, intraoperative blood losses were not significant and 50 ml on average. In all studies there was consolidation of 100% of the fractures at the end of the follow-up period. In terms of complications, rates of infection (4.3%), neurological injuries (2.4%), vascular and visceral injuries (0%), implant malposition (2.4%) and screw migration (2.4%) were low in studies that reported this information.

Screws in iliopubic branches: Two sets of cases were identified that were eligible for this systematic review. The number of participants was small in both studies, with differences in surgical technique and very short follow-up times. Regarding the intraoperative parameters, one study reported a mean surgical time of 71 minutes, and one reported mean intraoperative blood losses of 2.4 and the other 33 ml. The two studies showed suitable consolidation in all patients who completed follow-up. There were no infections or neurological, vascular or visceral damage. There were very low percentages of material failure (7%), migration (1.2%), malunion (1.2%) and pseudarthrosis (1.2%). The percentage of secondary displacements amounted to 15% in one of the series, being more frequent in patients older than 60 years ($p < 0.001$) and women ($p = 0.05$).

LCII screw: Only one eligible study on this type of screw was recovered. Despite the small number of participants in this series, the results showed suitable healing in all patients, with no cases of intraoperative complications, infection, pseudarthrosis or sacroiliitis.

Conclusions: Although the results of minimally invasive percutaneous techniques for the treatment of pelvic ring fractures are promising in terms of effectiveness and safety, quality studies with control groups are needed to allow firm conclusions to be obtained upon which to base recommendations for routine use.

Introducción

Las fracturas del anillo pélvico representan aproximadamente un 3% de todas las fracturas[1, 2], con una incidencia de entre 20 y 35 casos por 100.000 habitantes, según diferentes estudios de base poblacional[3, 4, 5]. Su gravedad puede ser variable, oscilando desde lesiones estables que permiten un tratamiento conservador, hasta fracturas inestables causadas por traumatismos de alta energía y asociadas a una elevada morbimortalidad[1, 3].

Los traumatismos de baja energía suelen concentrarse en personas de edad avanzada, especialmente en mujeres y en pacientes con osteoporosis, siendo las caídas desde la posición de pie el principal mecanismo de producción[6]. Los traumatismos de alta energía presentan un perfil diferente, predominando en pacientes jóvenes y con una mayor incidencia en varones[3]. Las causas más frecuentes en este grupo son los accidentes de tráfico por colisión de vehículos o atropellamiento, seguidos de las precipitaciones y los aplastamientos[1, 7].

Las fracturas del anillo pélvico producidas por una elevada transmisión de energía presentan con frecuencia lesiones asociadas, no sólo esqueléticas, sino también craneales, abdominales y torácicas, siendo habitual la lesión directa del aparato genitourinario y de estructuras vasculonerviosas adyacentes[8]. El sangrado, responsable de inestabilidad hemodinámica en aproximadamente un 10% de las fracturas de pelvis, supone la complicación inmediata de mayor gravedad. El plexo venoso presacro, los vasos ilíacos y las superficies de fractura constituyen las principales fuentes de sangrado intrapélvico. Adicionalmente, el origen de la hemorragia puede ser extrapélvico hasta en un 30% de los casos[1], localizándose a nivel del tórax, peritoneo o huesos largos fracturados[2].

La tasa de mortalidad global en las fracturas del anillo pélvico se sitúa en torno al 10%, con cifras que varían desde menos de un 1,5% en el caso de fracturas pélvicas aisladas hasta un 30-58% en el contexto de lesiones abiertas o fracturas acompañadas de inestabilidad hemodinámica[9, 10]. La hemorragia es la causa de mortalidad más importante en las primeras 24 horas, siendo el desarrollo de síndrome de distress respiratorio del adulto y el fallo multiorgánico los principales responsables de las muertes registradas a partir de ese momento[1,2].

Anatomía

El anillo pélvico está constituido por la unión de los dos huesos innominados o coxales, el sacro y el cóccix. Cada coxal se compone a su vez de

tres huesos, el ilion, el isquion y el pubis, que se fusionan en el acetábulo, lugar donde la pelvis se articula con el fémur. El pubis se ubica en la parte anteroinferior del coxal y presenta tres zonas diferenciadas: el cuerpo, la rama horizontal o superior que se extiende hasta el acetábulo, y la rama descendente o inferior que se fusiona con el isquion formando la barra isquiopúbica. Ambos coxales se reúnen en la parte anterior del anillo pélvico a través de la sínfisis del pubis. El isquion se sitúa en la parte posteroinferior del coxal y está formado por un cuerpo y una rama ascendente que se fusiona con la rama descendente del pubis delimitando el agujero obturador. Finalmente el ilion, que ocupa la posición más superior y está constituido por un cuerpo y una zona ensanchada llamada ala del ilion, articula con el sacro, cerrando el anillo pélvico por detrás a través de las articulaciones sacroilíacas. La estabilidad articular se logra a través de los potentes ligamentos cortos o iliacosacros (anteriores y posteriores) y largos como los sacroapofisiarios (sacrotuberosos y sacroespinosos) e iliolumbares. Las articulaciones sacroilíacas son de las más resistentes del cuerpo humano, desempeñando un papel muy importante en la transmisión de fuerzas desde el tronco[11, 12]. En cambio la sínfisis del pubis representa el punto más débil del anillo pélvico, contribuyendo en sólo un 15% a la estabilidad pélvica intrínseca[1].

En cuanto al acetábulo, se divide en dos columnas, una anterior o iliopúbica y otra posterior o ilioisquiática. La primera está constituida por la mitad anterior del ilion y del acetábulo, y el pubis. La columna posterior, la más fuerte, se extiende desde la rama del isquion pasando a través de la zona posterior del acetábulo hasta la escotadura ciática mayor hacia arriba y la tuberosidad del isquion hacia abajo. Ambas columnas se unen en una gruesa clave de bóveda situada en el ilion, por encima de la escotadura ciática, que transmite la carga a la articulación sacroilíaca. La pared medial del acetábulo recibe el nombre de lámina cuadrilátera. Finalmente su porción superior se denomina cúpula y es responsable de la transmisión de gran parte de las líneas de fuerza[11, 12].

Clasificación

Se conocen diversas clasificaciones de las fracturas del anillo pélvico. A partir de los años ochenta aparecen publicaciones de autores como Penal y Tile, que describen las lesiones en función de la dirección de la fuerza deformante (compresión lateral, anteroposterior y vertical). Más tarde, Tile utiliza los signos radiológicos de estabilidad o inestabilidad y los patrones direccionales como criterios para diferenciar 3 grandes tipos de lesiones:

A, B y C (Anexo 1). Las lesiones tipo A son fracturas sin desplazar o avulsiones que además no asocian lesiones de partes blandas y no afectan a la integridad del anillo pélvico. Las de tipo B son fracturas con inestabilidad rotacional que puede ser de dos tipos: externa o en "libro abierto", en la cual se mantienen intactos los ligamentos iliacosacros posteriores, e interna, debida a mecanismos de compresión lateral, en las que se conservan el suelo de la pelvis y los ligamentos iliacosacros anteriores, sacrociáticos y sacrotuberosos. Finalmente, las lesiones tipo C son fracturas inestables rotacional y verticalmente, que asocian lesión de los ligamentos iliacosacros anteriores y posteriores con lesión del suelo de la pelvis[11, 13, 14].

Young y Burgess[15] introducen modificaciones en los términos propuestos por Penal y Tile, relacionando el tipo de fractura con la dirección de la fuerza aplicada sobre la pelvis. La clasificación propuesta por estos autores (Anexo 2) diferencia cuatro tipos de lesión a partir de la interpretación de las tres proyecciones radiológicas básicas: compresión lateral (LC), compresión anteroposterior (APC), fracturas verticales por cizallamiento (VS) y mecanismo combinado[14].

En 1992, Browner y Jupiter[16] publican una modificación de la clasificación original de Tile, donde cada grupo de fracturas (A, B o C) es subdividido especificando todos los posibles patrones de lesión en función de la localización de las fracturas, su número y el mecanismo de producción o inestabilidad. Esta clasificación es de las más empleadas actualmente a nivel mundial[14] (Anexo 3).

Un tipo especial de fractura que merece mención aparte es la fractura-luxación de Crescent, resultante de la actuación de una fuerza de compresión lateral. Consiste en una fractura del ala del ilion acompañada de la luxación de la articulación sacroilíaca. Se pueden clasificar en 3 tipos atendiendo a la extensión articular afectada y al tamaño del fragmento de ilion fracturado[17].

Por último, existen dos zonas específicas en el anillo pélvico con carácter especial en cuanto a patrones de lesión: el sacro y el acetábulo. El esquema de clasificación más utilizado para las fracturas del sacro es el propuesto por Denis, que distingue 3 zonas de lesión: el ala sacra (zona I), la región foraminal (zona II) y el canal vertebral (zona III). Las lesiones de la zona III pueden oscilar desde una mínima deformidad hasta fracturas transversales o por estallamiento, frecuentemente asociadas a daño neurológico como incontinencia, trastornos sexuales, ciatalgia o debilidad muscular[18].

En cuanto a las fracturas acetabulares (Anexo 4) la clasificación más aceptada es la establecida por Joudet y Letournel[19] que diferencian dos grupos de fracturas: las de trazo simple (lesiones tipo A, pudiendo afectar pared anterior o posterior, a columna anterior o posterior, o fracturas

transversas puras) o las de trazo complejo (lesiones tipo B, con trayectorias que afectan de forma mixta a varios elementos anteriores).

Tratamiento

El abordaje terapéutico de las fracturas del anillo pélvico es técnicamente muy exigente, representando un reto para los traumatólogos y cirujanos ortopédicos. La frecuencia de lesiones asociadas en los traumatismos de alta energía, hace necesario un planteamiento integrado y multidisciplinar del tratamiento[8]. Se distinguen dos fases esenciales en el abordaje de las fracturas de la pelvis, con objetivos muy diferentes. En una primera fase y ante pacientes hemodinámicamente inestables, el objetivo prioritario consiste en frenar las pérdidas hemáticas con el fin de evitar los efectos adversos asociados al shock y a la reposición de la volemia durante la resucitación[1,20]. En un segundo momento, una vez lograda la estabilidad hemodinámica del paciente, se planifica el tratamiento definitivo con el objetivo de conseguir una adecuada fijación y una reconstrucción anatómica que permitan la recuperación funcional del paciente[8, 20]. En cuanto a las fracturas del acetábulo, el objetivo prioritario del tratamiento es lograr la restauración de la superficie articular del acetábulo, y así evitar la aparición posterior de artrosis precoz, dolor, limitación del movimiento de la cadera y cojera[20].

Tratamiento de pacientes hemodinámicamente inestables

El tratamiento inicial de los pacientes hemodinámicamente inestables consiste en la reanimación mediante la reposición de la volemia. Una vez descartada la existencia focos de sangrado extrapélvicos, se procede a la estabilización de las lesiones del anillo pélvico para conseguir la reducción del sangrado de origen venoso o procedente del hueso esponjoso del foco de fractura. Una técnica efectiva, sencilla y de posible uso extrahospitalario para lograr la compresión de la pelvis, consiste en rodearla a modo de faja con una sábana o con dispositivos comercializados con este fin. Una alternativa, algo más invasiva, es la utilización de un fijador anterior externo o de un *clamp* pélvico para la estabilización anterior o posterior del anillo pélvico, respectivamente. La colocación de este tipo de fijadores se realiza en quirófano y requiere de un cirujano experto. Si tras la colocación del fijador externo persiste la inestabilidad, cabe sospechar que el origen del

sangrado es arterial, por lo que debe realizarse una arteriografía y embolización del vaso sangrante. Si esta técnica no se encuentra disponible o la inestabilidad persiste a pesar de la arteriografía, es posible realizar una laparotomía exploradora y un empaquetado o "*packing*" pélvico[1, 2, 21].

Tratamiento definitivo de las lesiones pélvicas

Existe controversia en la elección de la técnica de fijación utilizada para el tratamiento definitivo de las lesiones del anillo pélvico. La decisión va a depender de diversos factores[20]:

- El tipo de inestabilidad (rotación interna o externa y/o desplazamiento vertical de una o de ambas hemipelvis);
- El grado de afectación y contaminación de partes blandas;
- La presencia de lesiones concomitantes en órganos intrapélvicos;
- El tiempo transcurrido desde el tratamiento de urgencias;
- Las características particulares del paciente así como las posibilidades del hospital y del equipo quirúrgico.

En términos generales, en fracturas estables en el plano rotacional y vertical con un mínimo desplazamiento se opta por un tratamiento conservador, mientras que en las fracturas con inestabilidad rotacional y vertical, el tratamiento se realiza en función del tipo de inestabilidad. En las fracturas con inestabilidad en rotación externa, será suficiente con una fijación del anillo pélvico anterior, mientras que en los casos de inestabilidad con rotación interna, la indicación quirúrgica se establecerá en función de la lesión anterior y posterior presente. Las fracturas inestables vertical y rotacionalmente precisarán una fijación del marco anterior y posterior[22]. Las indicaciones terapéuticas específicas recomendadas por la Sociedad Española de Cirugía Ortopédica y Traumatológica (SECOT)[14], se resumen en la Tabla 1, tomando como referencia la clasificación de las fracturas del anillo pélvico de Browner (Anexo 3).

Tabla 1. Indicaciones específicas de tratamiento de las fracturas del anillo pélvico. Recomendaciones SECOT[14].

Tipo A. Estabilidad vertical y rotacional	
A1. Anillo pélvico no implicado	Conservador*
A2. Anillo pélvico implicado	-Fr de ramas ilio e isquiopubianas: Conservador -Fr aislada de las 4 ramas: Conservador*
A3. Fr aislada cóccix y/o sacro	Conservador. Reducción trasnrectal ante luxación coccígea o gran desplazamiento del fragmento distal
Tipo B. Verticalmente estables, rotacionalmente inestables	
B1. Inestabilidad en rotación externa	-La reducción anatómica del marco anterior reduce indirectamente el anillo posterior -Diástasis de la sínfisis pubis <2,5 cm: conservador; Diástasis >2,5 cm: quirúrgico (RAFI o tc percutánea)
B2. Inestabilidad en rotación interna	Conservador excepto: -Fr de ramas con gran desplazamiento: reducción y osteosíntesis con placas de reconstrucción -Crescent fracture y Fr-luxación SI: RAFI o tc percutánea según el tamaño del fragmento ilíaco -Fr conminuta transforaminal del sacro con afectación neurológica: Descompresión quirúrgica y osteosíntesis con placas de reconstrucción
B3. Lesiones bilaterales	-Lesión posterior bilateral por rotación externa: RAFI en sínfisis púbica con 2 placas, superior y anterior -Fr por arrollamiento (inestabilidad en rotación externa en un lado y en rotación interna en el contralateral): RAFI o tc percutánea en marco anterior y posterior -Lesión posterior bilateral por compresión lateral: RAFI o tc percutánea
Tipo C. Inestabilidad rotacional y vertical, con fracaso de las estructuras pélvicas estabilizadoras anteriores y posteriores	
C1. Unilateral	-Fijación del marco anterior según el tipo de lesión mediante: placa puente desde fosa ilíaca (lesiones altas ipsilaterales); tc percutánea con tornillos en ramas (lesiones bajas o contralaterales); o doble placa superior y anterior (lesiones de la sínfisis). -Inestabilidad transilíaca: Placas de reconstrucción -Inestabilidad 2ª a Fr.-luxación: según el tamaño del fragmento ilíaco, RAFI (grande) o tc percutánea (pequeño) -Fr sacras: Tornillos SI percutáneos
C2. Bilateral, con inestabilidad vertical en una hemipelvis y rotacional en la otra	-La inestabilidad vertical se trata según el tipo de inestabilidad posterior como en C1. -Lesión en rotación externa: placa en la sínfisis y/o tornillo percutáneo en rama iliopubiana -Inestabilidad en rotación interna: barras sacras, tornillos percutáneos SI o placas según tipo de lesión
C3. Asociada con una fractura acetabular	-Fijación posterior según tipo de lesión con tornillos SI (Luxación SI pura y Fr sacro) o RAFI con placas (Fr-luxaciones o inestabilidades a través del ilíaco) -Fr sacro en "H": tornillos SI bilaterales o tornillo único. Para el trazo transverso, fijación iliolumbar con tornillo pedicular si existe espondilolistesis traumática >30%

Notas: *: Quirúrgico en fracturas abiertas, muy desplazadas o pacientes jóvenes muy activos; Fr: Fractura; RAFI: Reducción abierta y fijación interna; SI: Sacroilíaca; Tc: técnica

Técnicas

Fijadores externos

Los fijadores externos son dispositivos utilizados para mantener la posición de una fractura en la alineación apropiada, permitiendo el rápido acceso a las heridas, ajustes durante el curso de la consolidación, y un uso más funcional de las extremidades afectadas. Se trata de una estructura externa al cuerpo, que es anclada a nivel óseo (proximal y distal) por clavos o alambres.

En el contexto de una fractura de pelvis la fijación externa puede ser anterior o posterior.

El mecanismo de actuación de la **fijación externa anterior** es doble, por una parte disminuye el volumen pélvico y por otra estabiliza los fragmentos óseos, disminuyendo así el sangrado a través del foco. Existen dos variantes técnicas para su aplicación: supraacetabular o en la cresta ilíaca.

1. La colocación **supraacetabular** de los pines permite un mayor efecto de cierre anterior del marco pélvico. Suele bastar un solo pin medial a la espina ilíaca anteroinferior.
2. La colocación **en la cresta iliaca** se realiza con dos pines posteriores a la espina ilíaca anterosuperior, para evitar la lesión del nervio femorocutáneo. Existen diversos tipos de montajes, siendo el más empleado el tipo Slatis (se utilizan dos barras que se extienden desde los pines hacia las extremidades inferiores y están interconectadas entre sí mediante otras dos transversales). Este montaje deja libre el abdomen, facilitando el acceso quirúrgico ante la eventual necesidad de una laparotomía urgente. Para la reducción de las fracturas tipo B de Tile, con indemnidad de la pelvis posterior, se aproximan los pines hacia la línea media para cerrar el marco pélvico anterior. En fracturas con inestabilidad vertical, esta maniobra puede provocar una diástasis de la pelvis posterior siendo el marco en C pélvico de mayor utilidad. Existe controversia acerca del momento de realización de la estabilización pélvica con fijadores externos. En pacientes extremadamente inestables, su colocación se realizará a pie de cama en la Unidad de Cuidados intensivos o en la sala de emergencias. En aquellos casos en los que sea precisa una laparotomía, la aplicación previa del fijador externo impedirá una nueva desestabilización del paciente al realizarse la descompresión abdominal.

El **Marco en C pélvico** es un dispositivo de fijación externa compuesto de dos brazos que se apoyan en el hueso mediante dos pines dentados que se deslizan sobre un rail transversal proporcionando compresión a nivel de la pelvis. Su principal indicación es la estabilización esquelética temporal de las fracturas de pelvis tipo C en pacientes hemodinámicamente inestables. Está contraindicada su utilización en pacientes con fractura del ilíaco, fractura-luxación sacroilíaca y fracturas sacras transforaminales[23]. Entre las principales complicaciones derivadas de una técnica errónea se encuentran la lesión de los vasos glúteos, de raíces nerviosas sacras y la penetración de los pines en la pelvis verdadera a través de la escotadura ciática mayor.

Reducción abierta y fijación interna (RAFI)

La reducción abierta y fijación interna (RAFI) de la pelvis se realiza habitualmente mediante sistemas de placas de 3,5 mm, atornilladas a ambos lados de los focos de fractura o de las articulaciones (sínfisis o sacroilíaca) para lograr una estabilidad suficiente que permita el tratamiento definitivo de las lesiones. Adicionalmente, es posible asociar tornillos externos a las mismas para generar compresión focal o dar mayor estabilidad al sistema.

El número y la posición de placas vendrá determinado por el patrón de la fractura, su localización y por las características físicas del enfermo.

Este tipo de abordaje requiere la realización de cirugía a cielo abierto, qué resulta, por lo general, dificultosa debido a la compleja disposición de los planos anatómicos y la proximidad de vísceras huecas y estructuras vasculonerviosas que pueden resultar lesionadas en el curso de la intervención.

El abordaje quirúrgico utilizado depende de la región a abordar. Así, para la fijación del marco anterior se recomienda el abordaje de Pfannestiel, y para la osteosíntesis de la articulación sacroilíaca la ventana superior del abordaje ilioinguinal. A nivel acetabular los abordajes más empleados son el ilioinguinal y el de Kocher para un tratamiento anterior o posterior de las fracturas, respectivamente. Existen muchos otros abordajes descritos y empleados dependiendo de los requerimientos de la reducción y del tratamiento necesario de la fractura, como el ilioinguinal ampliado, el abordaje trirradiado o el de Stopa, entre otros.

Osteosíntesis percutánea

La osteosíntesis percutánea de la pelvis engloba un conjunto de técnicas de fijación ósea mediante abordajes mínimamente invasivos, introduciendo

implantes pequeños, tornillos canulados, a través de incisiones de menos de 1 cm. Se han descrito en la bibliografía diversos métodos de fijación percutánea de la pelvis en función de la localización y dirección del trayecto de los tornillos. Así, es posible hallar tornillos iliacosacros, tornillos LC-II, magic-screw (tornillo mágico), tornillos de la columna anterior y columna posterior del cotilo (tornillo ilioisquiático) y tornillo a ramas iliopubianas (anterógrado y retrógrado). Recientemente se ha descrito un tipo de osteosíntesis percutánea articular a nivel de la sínfisis del pubis.

Es importante resaltar que todo el conjunto de tornillos presentados pueden ser introducidos con el paciente en decúbito supino. Aunque la técnica quirúrgica es posible realizarla simplemente con una mesa de quirófano radiotransparente y un equipo de radioscopia quirúrgica convencional (C-arm), algunos centros prefieren la utilización de otro tipo de sistemas de imagen como la TAC o mediante soporte informático (Navegación).

En todos los casos la técnica tiene una secuencia común. En primer lugar, se localiza el punto de entrada en piel a través de la técnica de imagen elegida, realizando una incisión de medio centímetro, seguida de una disección roma subcutánea. A continuación, utilizando la técnica de imagen elegida, se evalúa la colocación de la punta de una aguja guía en la cortical ósea correspondiente. Esta aguja será la que sirva de "guía" al tornillo definitivo, por lo que debe ser colocada en la misma posición en la que se desee alojar al tornillo. De forma secuencial se introduce la aguja en el interior del hueso. Es fundamental realizar evaluaciones de la progresión de la aguja en cada parte del trayecto y siempre en varias proyecciones. Las proyecciones radiológicas utilizadas son la visión lateral, anteroposterior, inlet y outlet de la pelvis, alar, obturatriz y todas las que se generan como mezclas de las anteriores. Si se emplea la radioscopia como técnica de imagen, resulta imprescindible realizar barridos radiográficos que permitan asegurar la buena colocación de la aguja, ya que la irregularidad morfológica ósea de la pelvis hace que puedan verse imágenes estáticas adecuadas en situaciones de malposición.

Una vez conseguida la correcta posición de la aguja se procede a la medición de la longitud del tornillo y se realiza brocado y terraja del trayecto a través de la aguja (brocas y terrajas canuladas). El grosor de los tornillos empleados es variable, ya que la anatomía regional de la pelvis es muy heterogénea y hay regiones suficientemente amplias para alojar tornillos de hasta 8 mm, como el corredor iliacosacro, y otras con márgenes menores, como ocurre en las ramas iliopubianas donde no es aconsejable el empleo de tornillos mayores de 6 ó 6,5 mm. La decisión de la longitud de la rosca del tornillo se realiza de acuerdo a la función buscada: roscas cortas o parciales cuando se trata de obtener compresión focal o roscas completas si lo que se quiere es dar estabilidad estática.

Una vez determinada la longitud, grosor y tipo de rosca, se introduce el tornillo a través de la aguja. El uso de una arandela es de utilidad en regiones donde la cortical ósea es poco rígida y en algunos tornillos, como los iliacosacros, ayudan a evaluar cuándo se ha llegado al final del recorrido del implante. En otras zonas como la sinfisaria o la isquiática, no se aconsejan, ya que pueden atrisionar las partes blandas al tiempo que la cabeza del tornillo hace más resalte. En último lugar se extrae la aguja guía y se cierra la herida.

A pesar de la sencillez que muestran estas técnicas es importante tener en cuenta que se realizan en la proximidad de grandes vasos, estructuras nerviosas y vísceras huecas que pueden resultar lesionadas. Adicionalmente, la compleja e irregular anatomía tridimensional de la pelvis ósea impide en muchas ocasiones conseguir imágenes radioscópicas precisas que establezcan seguridad de no exteriorización de los implant

Justificación y objetivos

En los últimos 20 años la reducción abierta y fijación interna (RAFI) se ha convertido en el tratamiento estándar de las fracturas del anillo pélvico. Sin embargo, la complejidad anatómica de las estructuras pélvicas hace que la fijación interna resulte una tarea exigente y que el tratamiento quirúrgico definitivo de las fracturas del anillo pélvico sea aún controvertido.

La cirugía a cielo abierto permite una reducción casi anatómica de las fracturas y un acceso adecuado para poder realizar una fijación efectiva. Sin embargo, supone la exposición de estructuras profundas de la pelvis, pudiendo asociar retraso en la cicatrización de las heridas, daño de elementos vasculonerviosos importantes y una incidencia de infección de hasta un 25%[24, 25]. La mayoría de estas complicaciones se relacionan con la exposición del campo quirúrgico en sí mismo más que con la lesión inicial[26]. En un intento de minimizar la morbilidad asociada a la cirugía extensiva, parece razonable considerar alternativas menos invasivas. En este sentido la fijación percutánea de la pelvis ha ido adquiriendo una importancia creciente en los últimos años[27].

Frente a las técnicas clásicas de RAFI, la fijación percutánea de las fracturas del anillo pélvico ofrece la ventaja de permitir tiempos quirúrgicos más cortos, reduciendo los riesgos asociados a la anestesia así como a la exposición de las estructuras pélvicas, a la vez que se limita el daño de partes blandas. Además no se descomprime el hematoma pélvico, posibilitando la estabilización quirúrgica sin que exista riesgo de sangrado adicional. Por último, la ausencia de una herida abierta amplia reduce presumiblemente el riesgo de infección y hace posible una recuperación más rápida, permitiendo la carga en fases más precoces del postoperatorio[25,28,29]. A pesar de sus potenciales beneficios, la fijación percutánea presenta una serie de limitaciones que es necesario tener en cuenta. En primer lugar, la manipulación cerrada del aparato óseo para lograr la reducción no siempre es posible[25]. La reducción cerrada implica la utilización de técnicas de imagen intraoperatorias, no disponibles en todos los centros hospitalarios, y que en el caso de la fluoroscopia expone a radiación tanto al paciente como al equipo quirúrgico. Adicionalmente, la ausencia de visión directa puede conducir a la lesión de órganos y de estructuras adyacentes. Por último, la fijación se realiza mediante la colocación de tornillos y no andamiajes mediante placas y tornillos como en la RAFI, por lo que la capacidad de soporte y reducción puede ser menor dando lugar a un mayor porcentaje de consolidaciones defectuosas[10].

En este contexto de controversia en relación al tratamiento definitivo de las fracturas del anillo pélvico y ante la creciente importancia epidemiológica de las lesiones del anillo pélvico, tanto en población mayor como en pacientes politraumatizados; los potenciales beneficios de los abordajes mínimamente invasivos, justifican la revisión de la evidencia disponible sobre la cirugía percutánea para el tratamiento de las fracturas de pelvis.

Con el presente trabajo se pretende dar respuesta a la siguiente pregunta de investigación:

¿Son las técnicas percutáneas efectivas y seguras, en términos de reducción de la morbilidad y de efectos adversos intra y postoperatorios, para el tratamiento de las fracturas del anillo pélvico?

El objetivo general de la presente investigación se centra en determinar la efectividad y la seguridad de las técnicas percutáneas para el tratamiento de las fracturas del anillo pélvico.

Como objetivo específico se propone evaluar el beneficio que aportan las técnicas percutáneas frente a otras alternativas de tratamiento de las fracturas del anillo pélvico.

Material y Métodos

Búsquedas

La metodología se basó en una búsqueda estructurada en bases prefijadas, lectura crítica de la literatura localizada, síntesis de los resultados y valoración de los mismos en relación al contexto del Sistema Nacional de Salud.

La búsqueda se centró en las bases de datos: MedLine, EMBASE, SCOPUS, Web of Science y el registro de ensayos clínicos de la Cochrane Library [sin límite de fecha y hasta diciembre de 2009]. También se buscó en la Red Internacional de Agencias de Evaluación de Tecnologías (INAHTA), la International Information Network on New and Emerging Health Technologies (EuroScan) y el registro de ensayos clínicos norteamericano ClinicalTrials.gov (http://clinicaltrial.gov/).

Para la elaboración del informe se realizó una revisión manual en los sitios WEB de agencias no incluidas en INAHTA. Por último se realizó una revisión secundaria a partir de las referencias bibliográficas de los artículos recuperados.

La búsqueda se limitó por idioma, seleccionándose trabajos publicados en español, francés e inglés.

La estrategia de búsqueda específica en cada una de las bases de datos biomédicas consultadas se muestra en el Anexo 5.

Criterios de selección de los artículos recuperados

Para la selección de los estudios, los criterios de inclusión quedaron definidos por los siguientes parámetros:

- Población: Población general.
- Intervención: Técnicas percutáneas para el tratamiento de fracturas del anillo pélvico (Tornillo iliacosacro (SI), LCII, tornillo mágico, tornillo de la columna anterior y/o posterior de acetábulo, tornillos anterógrado y retrógrado de la rama del pubis).
- Resultados: Estudios que presenten resultados de efectividad y seguridad en términos de reducción de la morbilidad así como de efectos adversos intra y postoperatorios.

- Comparador: Técnicas de reducción abierta y fijación interna (RAFI) o cualquier técnica para el tratamiento de fracturas del anillo pélvico.
- Tipo de estudio: Metaanálisis, revisiones sistemáticas, ensayos clínicos, estudios de cohortes y series de casos e informes de evaluación de tecnologías sanitarias relacionados con la pregunta de investigación planteada.
- Los criterios de exclusión fueron los siguientes:
- Estudios no originales: revisiones narrativas, cartas al director, artículos de opinión.
- Estudios realizados exclusivamente sobre población pediátrica.
- Abstracts a congresos.
- Estudios preclínicos realizados sobre cadáveres o modelos experimentales.
- Estudios en animales.
- Series de casos con una población a estudio inferior a 20 sujetos.

Resultados

Resultado de la búsqueda

Se recuperaron 403 referencias sin duplicados de las bases referenciadas Medline, Embase, Web of Science, Scopus y Cochrane Library. Tras la lectura de título y resumen se excluyeron 370 referencias, valorándose 33 a texto completo. Finalmente se incluyeron 18 estudios para su análisis. Además, se seleccionaron algunos trabajos que se utilizaron para la redacción de la introducción y discusión (Anexo 6).

Los estudios incluidos para el análisis fueron 18 trabajos originales que describieron series de casos. De ellos, 12 trataron sobre tornillos iliacosacros[24-29, 28-36], 3 sobre tornillos acetabulares[27, 37, 38] (de la columna anterior y posterior del acetábulo), 2 acerca de tornillos a ramas iliopubianas[39, 40] (anterógrado y retrógado) y finalmente un estudio trató de tornillos LC-II o ilíacos[41].

A continuación se describen las características y la calidad de los estudios seleccionados junto a sus principales resultados, agrupados en función del tipo de tornillo utilizado en cada caso.

Descripción y calidad de los estudios

Descripción de la población

Tornillos iliacosacros

Los 12 estudios recuperados[24-25, 28-36] se realizaron en pacientes con fracturas inestables del anillo pélvico (Tabla 2). Todos los trabajos incluyeron entre 20 y 71 participantes, excepto uno[24] que contó con 177 casos. Los pacientes tuvieron edades medias comprendidas entre los 31 y los 46 años, con rangos que oscilaron entre 9 y 79 años. Todas las series incluyeron un mayor número de hombres que de mujeres, con un ratio hombre/mujer que varió entre 1,3 y 4; excepto en un estudio en el que la proporción de mujeres fue mayor[28] y otro en el que ambos sexos estuvieron representados por igual[34].

Todos los pacientes presentaron fracturas resultantes de un traumatismo de alta energía, detallándose el mecanismo de lesión en 8[24-26,28,30,32,34,36] de los 12 estudios. La causa más frecuente fueron los accidentes de tráfico (83-46,3%), seguidos de precipitaciones (11-14,3%), atropello de peatones

(9-16%), aplastamientos (4-2%) y otras causas como deportes de riesgo (1,5%).

Los estudios seleccionados incluyeron fracturas de pelvis, consideradas inestables en casi todos los casos, descritas según diversos sistemas de clasificación (Tile, Young y Burguess, Asociación de Osteosíntesis) y con un componente posterior consistente en fractura del sacro, fractura-luxación sacroilíaca o disrupción sacroilíaca. Adicionalmente, nueve trabajos[25, 28, 32, 33-36] describieron las lesiones anteriores asociadas y el tipo de fijación empleada para abordarlas.

En cuanto al nivel de gravedad de los pacientes, cinco series[24, 26, 29, 31, 35] registraron la puntuación del Índice de Severidad de la Lesión (Injury Severity Score, ISS[1]), que alcanzó en todos los casos valores medios superiores a 16, punto de corte utilizado para definir politrauma. Adicionalmente, seis estudios[25, 28, 32, 34-36] hicieron referencia a las lesiones asociadas, siendo las más frecuentes las lesiones musculoesqueléticas extrapélvicas, los traumatismos craneoencefálicos y las lesiones urológicas.

Tornillos acetabulares

Los tres estudios recuperados[27, 37, 38] se realizaron en pacientes con fracturas acetabulares (Tabla 3). Todos los trabajos incluyeron 26 participantes o menos, con rangos de edades que oscilaron entre los 16 y los 90 años. Un estudio[37] incluyó exclusivamente población geriátrica, siendo la edad media de la serie 81 años, con un rango de 67 a 90 años. Starr *et al.*[38], dividieron su población de estudio en dos grupos, uno constituido por pacientes jóvenes, con una media de edad de 29 años, y un segundo grupo integrado por pacientes mayores, cuya edad media se situó en 66 años. Tan sólo un estudio[37] especificó la distribución de los participantes según el sexo, que fue equilibrada entre hombres y mujeres.

Sólo dos series[27, 37] detallaron el mecanismo de producción de las fracturas. En el estudio de Crowl *et al.*[27], la principal causa de las lesiones fueron los accidentes de tráfico (61,5%), mientras que en el trabajo de Mouhsine *et al.*[37], realizado solo en población mayor, las caídas desde la posición de pie representaron el mecanismo de lesión más frecuente (66,6%).

---

1. El ISS es un índice utilizado para evaluar la gravedad de un traumatismo, correlacionándose con la mortalidad, la morbilidad y el tiempo de hospitalización. Puede tomar valores comprendidos entre 0 y 75, tomándose el valor ≥16 como punto de corte para considerar a un paciente como politraumantizado. *Fuente: Baker SP, O'Neill B, Haddon W, Long WB. The Injury Severity Score: a method for describing patients with multiple injuries and evaluating emergency care. J Trauma 1974;14:187–196.*

En cuanto al tipo de fracturas, Crowl *et al.*[27] incluyeron pacientes con fracturas acetabulares, desplazadas o mínimamente desplazadas (desplazamiento preoperatorio medio de 8,9mm) y con afectación pura de la columna anterior (65,2%) o con un componente hemitransverso posterior asociado (34,8%). Mouhsine *et al.*[37] consideraron fracturas no desplazadas o mínimamente desplazadas (<2mm), con afectación de ambas columnas (33,3%), trayecto transversal (38,1%) o en T (28,6%). Finalmente, en la serie de Starr *et al.*[38], el grupo de pacientes de menor edad presentó fracturas con un desplazamiento preoperatorio medio de 7mm y trayectos simples. En cambio el grupo de pacientes geriátricos se caracterizó por presentar fracturas acetabulares con un desplazamiento medio de 10 mm y signos radiológicos que indicaron riesgo de desarrollo de artritis postraumática.

Ninguno de los estudios hizo referencia al nivel de gravedad de los pacientes ni a la presencia de lesiones asociadas, excepto en la serie de Mouhsine *et al.*[37] en la que se explicitó la ausencia de dichas lesiones y se detalló el estado basal de los pacientes previo al traumatismo. Así, un 30,1% tenía una alteración de su estado mental, un 28,6% presentaba alteraciones del equilibrio y un 14,3% enfermedad de Parkinson.

Tornillos a ramas iliopubianas

Los dos estudios seleccionados[39, 40] se realizaron en pacientes que presentaron fractura de la rama superior del pubis como componente de su lesión pélvica (Tabla 4).

Routt *et al.*[39] incluyeron 26 participantes con una edad media de 32,2 años y fracturas inestables de la rama superior del pubis. En 7 casos las fracturas fueron bilaterales y en 5 se acompañaron de una luxación completa de la sínfisis del pubis. En cuanto a las lesiones posteriores asociadas fueron fracturas sacras e iliacas así como luxaciones sacroilíacas. Un 11,5% de los participantes presentaron lesiones urológicas asociadas y un 3,8%, lesiones digestivas.

Starr *et al.*[40] describieron un grupo de 112 pacientes que durante el período de estudio fue intervenido mediante reducción cerrada y osteosíntesis percutánea, centrándose a continuación en los resultados de los 87 pacientes que completaron el seguimiento. La edad media de este grupo final fue de 35 años. Presentaron fracturas de la rama superior del pubis unilaterales o bilaterales, que según la clasificación propuesta por los autores fueron mediales al agujero obturador (Zona I de Nakatami) en un 15,7%, laterales a dicho orificio (Zona III de Nakatani) en un 65,7% y se ubicaron entre las dos posiciones anteriores (Zona II de Nakatani) en un 18,7%.

Las causas más frecuentes de las lesiones en ambas series fueron los accidentes de tráfico seguidas de las precipitaciones y atropello de peatones.

Tornillos LC-II

El único estudio recuperado[41] se realizó en 27 pacientes con fracturas ilíacas o fracturas-luxaciones sacroilíacas (Tabla 5). La edad media fue de 36 años con una distribución similar de ambos sexos. No se describió el mecanismo de lesión ni el nivel de gravedad de los pacientes, aunque un 14,8% presentó lesiones en la extremidad inferior contralateral.

Tornillo mágico

No se han encontrado trabajos de calidad que cumplan los criterios de inclusión y exclusión establecidos en la presente revisión sistemática.

Descripción de la intervención

Tornillos iliacosacros

Todos los trabajos[24-26, 28-36] describieron de forma detallada la reducción cerrada y fijación percutánea mediante tornillos SI (Tabla 2). La técnica de imagen utilizada para guiar la colocación de los tornillos fue diferente según el estudio:

- Siete estudios[24, 25, 29-32, 35] utilizaron un equipo de radioscopia quirúrgica convencional, realizando la intervención bajo anestesia general, sobre una mesa de quirófano radiotransparente y con el paciente colocado en decúbito supino en todos los casos salvo en un estudio en que se utilizó el decúbito prono cuando se retrasó la cirugía[29] y en dos trabajos en los que no se especificó esta información[25, 32].
- La tomografía axial computerizada (TAC) fue la técnica de imagen utilizada para dirigir la osteosíntesis percutánea en tres estudios[28, 33, 36]. En estos casos, la intervención se llevó a cabo fuera de quirófano, en una sala de radiología, bajo anestesia general[28, 33] o anestesia local y sedación[33, 36] y con el paciente en decúbito supino[28], prono oblícuo[28, 33] o lateral[33, 36].

- Tayot *et al.*[34] guiaron la colocación de los tornillos utilizando radioscopia en 15 pacientes y TAC en otros 5.
- Por último, Zwingmann *et al.*[26] llevaron a cabo la fijación percutánea utilizando técnicas de navegación en una serie prospectiva de 24 pacientes, comparando los resultados obtenidos con los de un grupo control retrospectivo en los que la técnica de imagen empleada había sido la radioscopia.

Dos estudios[29,32] realizaron una monitorización electromiográfica (EMG) intraoperatoria continua a fin de prevenir daño neurológico iatrogénico. En el estudio de Webb *et al.*[29] se comparó la incidencia de lesiones neurológicas en una serie prospectiva en la que se había utilizado monitorización EMG con la de un grupo de control retrospectivo intervenido en el mismo centro antes de la introducción de la EMG en el protocolo de tratamiento.

En cuanto a los implantes, se colocaron 1 o 2 tornillos de 7,0 o 7,3mm, dirigidos al cuerpo de la primera (S1) y/o segunda (S2) vértebras sacras. En un estudio[36] se albergaron tornillos en la tercera vértebra sacra (S3) en dos pacientes. Adicionalmente Moed *et al.*[32] reforzaron la fijación posterior mediante la colocación de una barra transilíaca en seis casos y de una placa transilíaca en otro paciente. El número total de tornillos utilizados varió según el estudio, oscilando entre 22 y 113.

Cinco series[25,28,31,34,35] recogieron el tiempo transcurrido desde el ingreso del paciente hasta el momento de la cirugía. Por término medio la demora osciló entre menos de 3 días y 10,95 días.

Por último, todos los estudios excepto tres[26,29,30] especificaron el período de seguimiento medio, que osciló entre 10 y 32 meses.

Tornillos acetabulares

Los tres estudios[27,37,38] ofrecieron una descripción detallada de la técnica de osteosíntesis percutánea (Tabla 3):

- A lo largo de los 11 años recogidos en su serie, Crowl *et al.*[27] utilizaron diferentes técnicas de imagen para guiar la reducción cerrada y fijación percutánea de las fracturas acetabulares. Inicialmente utilizaron la TAC (10 pacientes), realizando el procedimiento en la sala de radiología, bajo anestesia general o epidural y con el paciente en posición lateral o decúbito supino según la colocación de los tornillos fuera anterógrada o retrógrada, respectivamente. Los siguientes 4 pacientes fueron tratados en quirófano bajo con-

trol radioscópico, llevándose a cabo una reducción cerrada y colocación anterógrada de dos tornillos paralelos. En los 9 últimos casos de la serie se utilizó un sistema de fluoroscopia virtual para la osteosíntesis mediante uno o dos tornillos paralelos con una trayectoria anterógrada.

- En el estudio de Mouhsine *et al.*[37], los pacientes fueron tratados en quirófano mediante control radioscópico y bajo anestesia general, colocándose en primer lugar un tornillo retrógrado para fijar las fracturas de la columna anterior, y a continuación un tornillo anterógrado para abordar las fracturas de la columna posterior.
- Starr *et al.*[38], realizaron una reducción cerrada o mínimamente abierta seguida de fijación mediante tornillos anterógrados, utilizando la radioscopia como técnica de imagen.

Mouhsine *et al.*[37] y Starr *et al.*[38] registraron el tiempo transcurrido desde el ingreso del paciente hasta el momento de la intervención, que por término medio varió entre 4 y 8 días. Adicionalmente, en estas dos series se indicó el seguimiento medio de los participantes, que osciló entre 1 y 2,5 años.

Tornillos a ramas iliopubianas

Los dos trabajos[39, 40] ofrecieron una descripción detallada de la técnica quirúrgica, que en ambos casos se llevó a cabo bajo control radioscópico (Tabla 4).

Routt *et al.*[39] realizaron la intervención bajo anestesia general, con el paciente en decúbito supino sobre una mesa radiotransparente. Tras la reducción cerrada de la fractura, abordaron en primer lugar la lesión anterior, a fin de evitar mayor daño de estructuras adyacentes, fijando a continuación el componente posterior del traumatismo pélvico. La osteosíntesis consistió en la colocación de tornillos retrógrados de 3,5 o 4,5 mm.

Starr *et al.*[40] trataron las fracturas de forma similar, pero abordando en primer lugar el componente posterior de las lesiones. Por otra parte, los tornillos se colocaron de forma anterógrada en las fracturas de la Zona III de Nakatani y retrógrada en las lesiones de las Zonas I y II, previa reducción cerrada.

Tornillos LC-II

El estudio recuperado[41] explica de forma detallada la técnica quirúrgica de reducción cerrada y fijación percutánea, guiada mediante radioscopia

(Tabla 5). La cirugía se realizó bajo anestesia general con el paciente en decúbito supino, lateral o prono. La fijación se llevó a cabo mediante la colocación percutánea de dos o tres tornillos de 7,3 mm desde la espina ilíaca antero inferior hasta la espina ilíaca postero inferior o viceversa. A continuación se abordó el componente posterior de la lesión pélvica, mediante la colocación de tornillos iliacosacros en los casos en los que fueron necesarios.

Descripción de la calidad

Las series de casos representan el grado más bajo de evidencia. Al no contar con grupo control, la efectividad de esta técnica quirúrgica no podrá ser determinada de manera definitiva hasta que no se realicen estudios diseñados para comparar la reducción cerrada y fijación percutánea con las opciones establecidas de tratamiento de las fracturas de pelvis. A continuación se presentan las principales limitaciones metodológicas de los estudios recuperados, según el tipo de tornillo empleado en cada caso.

Tornillos iliacosacros

Cuatro estudios tuvieron un carácter retrospectivo[25, 31, 32, 34], dos fueron de tipo prospectivo[24, 36] y en tres no se precisó la temporalidad en la recogida de datos[28, 30]. Los estudios desarrollados por Webb *et al.*[29] y Zwingmann *et al.*[26] consistieron en una serie de casos prospectiva utilizándose un grupo de control retrospectivo para evaluar el efecto de la monitorización EMG intraoperatoria y los resultados de la utilización de la radioscopia frente a la navegación, respectivamente. Estos grupos de control no fueron diseñados para comparar la efectividad de la osteosíntesis percutánea frente a otras alternativas de tratamiento, por lo que no aportaron una mayor solidez a los resultados.

Los criterios de exclusión utilizados para seleccionar a los participantes fueron descritos en sólo cinco[26, 29-31, 36] de los doce estudios analizados, siendo muy heterogéneos.

El número de pacientes fue muy reducido en la mayoría de los estudios, con menos de 60 pacientes en siete[26, 28, 29, 32-35] de las doce series recuperadas. Sería aconsejable disponer de un mayor tamaño muestral para evaluar adecuadamente este tipo de estudios.

Hubo diferencias en la técnica quirúrgica, en cuanto a la ubicación y número de tornillos iliacosacros, la técnica de imagen empleada para guiar su colocación y la utilización o no de monitorización EMG.

Sólo dos estudios[24, 25] especificaron el número de cirujanos responsables de las intervenciones practicadas. En la serie de Routt *et al.*[24] todas los casos fueron tratados por el mismo cirujano, mientras que en el estudio de Zwingmann *et al*.[26] las osteosíntesis percutáneas fueron realizadas por 9 cirujanos en el grupo prospectivo y por 7 en el grupo control. Las diferencias en el entrenamiento y la larga curva de aprendizaje de estas técnicas podrían estar influenciando los resultados, altamente dependientes de la habilidad y el grado de experiencia de los cirujanos.

En general, los resultados referidos a la efectividad y seguridad de la técnica no fueron homogéneos, lo que dificultó su comparación. Además muchos estudios no proporcionaron información acerca de todas las variables utilizadas para definir la efectividad, lo cual representó una complicación añadida para la obtención de conclusiones válidas.

Todos los estudios excepto tres[26, 29, 30] detallaron el tiempo de seguimiento medio, que osciló entre 10 y 32 meses. En seis de los estudios se especificaron las pruebas de imagen realizadas como parte del seguimiento: TAC y radiografías simples en proyecciones inlet, outlet y anteroposterior. Sólo dos estudios[24, 25] indicaron la periodicidad de las visitas de seguimiento.

En cinco estudios[28, 31-33, 36] no se registraron pérdidas de seguimiento. En los 4 trabajos[24, 25, 34, 35] que detallaron el seguimiento de sus casos, las pérdidas oscilaron entre un 2,8% y un 30% de los participantes y no se especificaron las causas, a excepción de los fallecimientos. Este desconocimiento acerca de las pérdidas en el seguimiento podría afectar a la validez interna de los estudios.

Tornillos acetabulares

Todos los estudios tuvieron un carácter retrospectivo excepto uno[38] en el que no se especificó la temporalidad en la recogida de los datos. En el trabajo de Crowl *et al.*[27], la duración de la serie ascendió a 11 años, lo cual, sumado a la recogida retrospectiva de la información, podría representar una fuente de sesgo.

Ningún trabajo detalló los criterios de exclusión utilizados para la formación del grupo de estudio. Adicionalmente, el número de pacientes fue muy reducido, no superando los 26 participantes en ninguna de las 3 series. Sería recomendable disponer de series más amplias para poder interpretar los resultados de forma adecuada. Por otra parte, hubo diferencias en el perfil de pacientes incluidos en las series: Mouhsine *et al.*[37] estudiaron población geriátrica donde el principal mecanismo lesional fueron traumatismos de baja energía (caída desde la posición de pie); Crowl *et al.*[27] consideraron participantes de todas las edades, siendo los traumatismos de alta

energía (accidentes de tráfico) la principal causa de las lesiones; mientras que Starr *et al.*[38] formaron dos grupos de participantes, donde los objetivos de tratamiento variaron en función de la edad. Por último, el grado de desplazamiento preoperatorio de las lesiones así como el número y el tipo de líneas de fractura varió considerablemente de unos trabajos a otros. Esta heterogeneidad en cuanto a la población, las características de las lesiones y los objetivos de tratamiento, dificultaron la comparación de los resultados.

Hubo diferencias en la técnica de imagen utilizada para guiar la colocación de los tornillos, llegando a emplearse hasta 3 técnicas diferentes en una de las series[38].

Dos estudios[37, 38] detallaron el tiempo de seguimiento medio, que osciló entre 1 y 3,5 años. Todas las series especificaron la escala utilizada para valorar los resultados clínicos (puntuación escala Matta[37] o Harris Hip Score[27, 38]) y dos trabajos[27, 37] indicaron las proyecciones utilizadas para el seguimiento radiológico, así como la periodicidad de las visitas de control.

Sólo se produjeron pérdidas de seguimiento en dos estudios[37, 38], que fueron del 9,5% y 8,3% de los participantes, respectivamente. No se especificaron las causas, a excepción de los fallecimientos.

Tornillos a ramas iliopubianas

Una de las series[40] tuvo carácter retrospectivo abarcando un período de 5 años, y en la otra[39] no se precisó el momento de la recogida de los datos.

En el trabajo de Routt *et al.*[39], el número de participantes fue muy reducido (26), lo cual dificultó la evaluación de los resultados.

Hubo diferencias en la técnica quirúrgica en cuanto a la secuencia de abordaje de los componentes anterior y posterior de la lesión pélvica. Adicionalmente, en uno de los estudios[40], se utilizaron tornillos anterógrados o retrógrados, según la localización de la línea de fractura en la rama púbica, mientras que en el otro estudio[39] todos los tornillos fueron colocados de forma retrógrada.

En las dos series el período de seguimiento fue, de 8 y 9 meses como media, respectivamente[39,40]. Se trata de un espacio de tiempo insuficiente para poner de manifiesto determinadas complicaciones o secuelas a largo plazo.

En la serie de Starr *et al.*[40] las pérdidas ascendieron a un 22,3% en el grupo quirúrgico inicial, de modo que los resultados recogidos en el estudio se limitaron a los pacientes que completaron el seguimiento. Este elevado porcentaje de pérdidas, cuyas causas no fueron especificadas, podría afectar a la validez interna de los resultados.

Tornillos LC-II

No se especificó la temporalidad en la recogida de datos del único estudio seleccionado[41] que además contó con un número reducido de participantes, dificultando de este modo la obtención de conclusiones. Los resultados funcionales fueron evaluados utilizando una encuesta elaborada por los propios autores, con las limitaciones metodológicas propias de un instrumento de medida no validado.

Tabla 2. Características de las series de casos sobre tornillos iliacosacros

Autor, Año	Diseño Duración	Criterios exclusión	N, sexo, edad[a], ISS[a]	Tipo de fractura (n)	Lesiones asociadas (%)	Tc imagen	Técnica (n) Nº tornillos / Diámetro	EMG	Fijación adicional	Demora cirugía/ duración[a]	Seguimiento[a]
Blake et al.[28] (2001)	ND (1998-1999)	ND	N=22 (10H, 12M) 31 años ISS 19	- Fr-lux SI estables (2) - Fr-lux SI inestables[b] (20)	- Otras COT (40,9) - Neurológicas (13,6) - TCE cerrado (31,8) - Torácicas (27,3) - Abdominales (18,2) - Urológicas (27,3)	TAC	- Tto conservador (2);Red cerrada y tornillo a S1(20) - 22 tornillos/7,3mm	No	ND	≤72 h 82 min (30-150)	24m
Gardner et al.[30] (2009)	ND 21 meses	- Reducción abierta - IOT previa a evaluación - Lesiones neurológicas preoperatorias	N=68 (48H, 20M) 39 años (9-72) ND	- Fx sacro tipo I (12), II (22) y III (4); impactadas (3) - Fr-lux SI (14) - Disrupción SI (31)	ND	FC	- Red cerrada y 1 o 2 tornillos a S1 - 106 tornillos/7,0mm	No	ND	ND	ND
Griffin et al.[31] (2003)	Retrosp (1993-1998)	- Compresión lateral - Retraso cirugía >3 sem - Fr sacro en H - Estabilización inicial sin tornillos - Estabilización inicial en otro centro	N=62 (46H, 16M) 34 años (17-59) ISS 20 (9-50)	Fr verticalmente inestables[c]: - Fr-lux o lux SI (32) - Fr vertical sacro (30)	ND	FC	- Red cerrada y 1 tornillo a S1 (2), 2 a S2 (3), 1 a S1 y 1 a S2 (56), 2 a S1 y 1 a S2 (1) - 123 tornillos/ND	No	Fijación anterior: placa sínfisis (27), tornillo columna anterior o rama superior (19), fijación ext (6), ninguna (6)	≤5 días (85,5%)/ ND	Al menos 12m
Moed et al.[32] (2006)	Retrosp (1996-2001)	ND	N=49 (29H, 20M) 32 años (14-71) ND	- Fx sacro tipo I (6) y II(8) - Fx-lux SI (9) - Lux SI (30)	- Lesión neurológica territorio raíces L4/L5 (10,2%)	FC	- Red cerrada y tornillo a S2 (32); red abierta y tornillo a S2 (21);tornillo de refuerzo a S1, barra (6) o placa (1) transilíaca - 53 tornillos S2/7,0 mm	Si	Fijación anterior: placas (17), fijador externo (28), ninguna (4)	ND	19m (6-72)

Tabla 2. Características de las series de casos sobre tornillos iliacosacros (Continuación)

Autor, Año	Diseño Duración	Criterios exclusión	N, sexo, edad[a], ISS[a]	Tipo de fractura (n)	Lesiones asociadas (%)	Tc imagen	Técnica (n) Nº tornillos / Diámetro	EMG	Fijación adicional	Demora cirugía/ duración[a]	Seguimiento[a]
Routt et al.[24] (1997)	Prosp (1989-1994)	ND	N=177 (102H, 75M) 32 años b (11-78) ISS 22,4 (4-50)	- Según clasificación de Tile: B1(27), B2 (14), B3 (15), C1 (67), C2 (25), C3 (29)	ND	FC	- Red cerrada y tornillos SI a S1(240) y S2(4) - 244 tornillos/ 7,3mm	No	Fijación componente ant por técnicas internas o externas	ND/26 min por tornillo (12-45)	10m (3-48)
Schweitzer et al.[25] (2009)	Retrosp (1998-2005)	ND	N=71 (57H, 14M) 40,3 años (14-70) ND	- Clasificación AO: B1(10); C (61): Lux SI (26), Fr transacras (26), les bilaterales (9)	- Otras COT (59) - Urológicas (25,4) - Neurológicas (21,1)	FC	- Red cerrada y 1 (35) o 2 tornillos (36) a S1 - 109 tornillos/7,0mm	No	Fijación anterior: externa (13), placa anterior sínfisis (8), tornillos rama (4)	<24h (16,9%); 6,9d (2-15) (83,1%) / ND	32m (12-96)
Sciulli et al.[33] (2007)	ND (2002-2005)	ND	N=23 (13H, 10M) 13-69 años c ND	- Clasificación Young-Burgess: AP (12), lateral (9), cizallamiento vertical (2)	ND	TAC	- 1 (18), 2 (4) o 3 (1) tornillos SI - 29/ND	No	Fijación anterior mediante tornillos o placas (3)	ND/ 80 min por tornillo	30m
Tayot et al.[34] (2004)	Retrosp (1996-1999)	ND	N=20 (10H, 10M) 33 años (16-79) ND	Fr inestables de pelvis: Lux SI (9), Fr sacra (9), Fr posterior bilateral (5)	-Otras COT(n=14) -Abdominales (7) -Neurológicas (4) -Torácicas (7)	FC (15) y TAC (5)	- Red cerrada y 1(15) o 2 (5) tornillos SI a S1 - 25 tornillos/7,3mm	No	- Lux sínfisis pubis: placas (4), fijador ext (1), nada (2) - Fr marco obturador (13):nada	10,95d (6h-40d)/ ND	20,5m (7-42)
Tonetti et al.[35] (2004)	ND (1997-2001)	ND	N=44 (33H, 11M) 34 años (14-73) ISS 27 (4-75)	- Fr sacro (27):Zona I (4), II(22), III(1) - Disrupción SI (23)	-Lesiones asociadas en 81,9% pacientes -Déficit neurológico 14/44(31,8%)	FC	- Red cerrada y 1 (32) o 2 (18) tornillos SI a S1 - 68 tornillos/7,3 o 7,0 mm	No	Fijación anterior: placa (15)	8d (1-29)/ ND	20,1m (3-50)
Webb et al.[29] (2000)	Serie prosp (ND) con grupo control retrosp (1992-1994)	-Examen neurológico preoperatorio no posible	G.I.: n=29 (21H,8M), 37 años (17-70), ISS 19 (9-48) G.C: n=22 (15H, 7M), 30 años (14-64), ISS 16 (9-27)	Fr inestables de pelvis	ND	FC	- Red cerrada y tornillos SI a S1 - 33 (GI) y 30 (GC) /7,3 mm	Si (G.I.)	ND	ND	ND

Tabla 2. Características de las series de casos sobre tornillos iliacosacros (Continuación)

Autor, Año	Diseño Duración	Criterios exclusión	N, sexo, edad[a], ISS[a]	Tipo de fractura (n)	Lesiones asociadas (%)	Tc imagen	Técnica (n) Nº tornillos / Diámetro	EMG	Fijación adicional	Demora cirugía/ duración[a]	Seguimiento[a]
Ziran et al.[36] (2003)	Prosp (1996-1999)	- Inestabilidad hemodinámica - Herida torácica/ abdominal - Colocación tornillo SI como parte de otro procedimiento	N=66 (38H, 28M) 42 años (12-78) ND	Clasificación Young-Burgess: APC2 (11), APC3 (17), LC2 (14), LC3 (6), VS (18)	43% No especificadas	TAC	- Red cerrada y tornillos SI a S1 (80), S2 (31), S3 (2) - 113 / 7.3mm	No	Fijación anterior: placas sínfisis (13), fijador ext (3)	ND/ 26 min (18-45)	25m (18-42)
Zwingmann et al.[26] (2009)	Serie prosp (2000-2006) con grupo control retrosp (2006-2008)	- Fr-lux tratadas con RAFI - Procedimientos quirúrgicos adicionales - Otras indicaciones	G.I.: n=24 (14H,10M), 35 años (D.E. 23), ISS 31 (9-57) G.C: n=32 (18H,14M), 46 años (D.E.20), ISS 26 (9-59)	Clasificación Tile: -GI: 75% tipo B y 25% C -GC: 60% tipo B y 40% C	ND	FC (GC) NC (GI)	- Red cerrada y: 1 tornillo SI a S1 - 26 (GI) y 35 (GC) /7,0 mm	No	Fijación anterior externa: 13 en GI y 23 en GC	ND/ - Sólo tornillos: GI 72min (52-106), GC 69 min (30-133); - Tornillos y fijador ant ext: GI 87min (41-142), GC 74min (37-114)	ND

Notas: ISS: Injury Severity Score; Tc: Técnica; EMG: Electromiografía; ND: No descrito; H: Hombre; M: Mujer; Fr: Fractura; Fr-lux: Fractura luxación; SI: Sacroilíaca; COT: Cirugía ortopédica y traumatología: TCE: Traumatismo craneoencefálico cerrado; TAC: Tomografía Axial Computerizada; Tto: Tratamiento; Lux: Luxación; Red: Reducción; Retrosp: Retrospectivo; FC: Fluoroscan; m: meses; a: Expresados como media y rango salvo que se especifique lo contrario; b: Inestabilidad definida como desplazamiento ≥1cm o disrupción de los ligamentos sacroespinosos; c: Desplazamiento vertical combinado ≥1cm o luxación SI ≥1cm o fractura sacro con separación ≥1cm.
Edad b: Edad expresada como media; c: Edad expresada como rango.
G.I.: Grupo intervención; G.C.: Grupo control; RAFI: Reducción abierta y fijación interna; NC: Navegación computerizada.

Tabla 3. Características de las series de casos sobre tornillos acetabulares

Autor, Año	Diseño Duración	Criterios exclusión	N, sexo, edad[a], ISS[a]	Tipo de fractura (n)	Lesiones asociadas (%)	Tc imagen	Técnica (n) Nº tornillos / Diámetro	EMG	Fijación adicional	Demora cirugía/ duración[a]	Seguimiento[a]
Crowl et al.[27] (2002)	Retrospectivo (1990-2002)	ND	N=26 16-70 años ND	- Clasificación OTA: Fr columna anterior: 62-A3.2, 62-A3.3,62-B3.2 y 62-B3.2 - 8,9 mm	ND	- G1: TAC(10) - G2:FC (4) - G3:NC (9)	Reducción cerrada y: - G1:2 (n=8) o 3 (n=2) tornillos anterógrados o retrógrados - G2: 2 (n=3) o 3 (n=1) tornillo anterógrados - G3:1 (n=5) o 2 (n=4) tornillos anterógrados - 44/ND en G1 y2, 7,3mm en G3	No	Tc percutáneas en 8 Fr. post. Hemitransversas	ND	ND
Mouhsine et al.[37] (2005)	Retrospectivo (1998-2001)	ND	N=21 (12H,9M) 81 años (67-90) ND	- Transversa (8), columnas anterior y posterior (7), en T (6) - No desplazadas o <2mm	0%	FC	- Reducción cerrada y fijación con 2 tornillos retrógrados - 42/7,3 mm	No	ND	4d (2-6)/ 30 min (15-45)	3,5 años (2-5)
Starr et al.[38] (2001)	ND (1994-1999)	ND	N=24 - G1:n=13; 66 años (49-81) - G2: n=11; 29 años (15-47) ND	- G1: Fr acetabulares desplazadas con riesgo de artritis postraumática / 10 mm (4-20) - G2: Fr acetabulares desplazadas con trayecto simple/ 7mm (3-17)	ND	FC	- Reducción cerrada o abierta mínimamente y tornillos anterógrados - ND/7,3mm	No	Prótesis cabeza fémur (n=5)	G1:8d (2-17); G2: 4d (1-16) /75min (50-135)	12 m (5-45)

Notas: ISS: Injury Severity Score; Tc: Técnica; EMG: Electromiografía; ND: No descrito; H: Hombre; M: Mujer; Fr: Fractura; TAC: Tomografía Axial Computerizada; Tto: Tratamiento; Red: Reducción; FC: Fluoroscan; d: días; m: meses; a: Expresados como media y rango salvo que se especifique lo contrario; b: Edad expresada como rango, no se indica edad para los dos subgrupos.

Tabla 4. Características de las series de casos sobre tornillos a ramas iliopubianas

Autor, Año	Diseño Duración	Criterios exclusión	N, sexo, edad[a], ISS[a]	Tipo de fractura (n)	Lesiones asociadas (%)	Tc imagen	Técnica (n) Nº tornillos / Diámetro	EMG	Fijación adicional	Demora cirugía/ duración[a]	Seguimiento[a]
Routt *et al.*[39] (1995)	ND	ND	N=26 (9H,17M) 32,2 años (16-70) ND	- Clasificación de Tile:B1 (2), C1 (21), C3 (3) - Fr inestable rama superior pubis en todos los casos - Fr bilateral pubis (7), dislocación sínfisis (5). - 8,9 mm	-Urológicas (11,5) -Digestivas (3,8)	FC	- Reducción cerrada (15) o abierta (9) y tornillo medular retrógrado en la rama superior del pubis -28 / 3,5mm (24), 4,5mm (4)	No	Placa sínfisis (3)	ND/33 min por tornillo (22-54)	8m (6-18)
Starr *et al.*[40] (2008)	Retrosp (1999-2004)	Reducción abierta	N=82 (36H, 46M) 35 años (14-83) ND	- Clasificación OTA: 61-B2.1 (29), 61-B2.2 (18), 61-B3.2 (8), 61-B1.1 (2), 61-C1.2 (1), 61-C1.3 (18), sin clasificar (6) - 134 Fr rama superior pubis: bilateral (52), unilateral (30) - 10mm (1-30)	ND	FC	- Reducción cerrada o mínimamente invasiva y fijación con tornillos medulares retrógrados (64) o anterógrados (44) - ND	No	Estabilización posterior de la pelvis	ND/ 71 min (25-178) grupo Qx[b]	9m (2-52)

Notas: ISS: Injury Severity Score; Tc: Técnica; EMG: Electromiografía; ND: No descrito; H: Hombre; M: Mujer; Fr: Fractura; Qx: Quirúrgico; Tto: Tratamiento; Red: Reducción; FC: Fluoroscan; m: meses; a: Expresados como media y rango salvo que se especifique lo contrario; b: Todos los resultados están referidos al grupo de 82 pacientes que completaron el seguimiento, excepto los parámetros retraso cirugía/duración que se refieren al grupo quirúrgico inicial de 112 pacientes intervenidos en el centro.

Tabla 5. Características de las series de casos sobre tornillos LCII

Autor, Año	Diseño Duración	Criterios exclusión	N, sexo, edad[a], ISS[a]	Tipo de fractura (n)	Lesiones asociadas (%)	Tc imagen	Técnica (n) Nº tornillos / Diámetro	EMG	Fijación adicional	Demora cirugía/ duración[a]	Seguimiento[a]
Starr *et al.*[41] (2002)	ND	ND	N=27 (14H, 13M) 36 años (15-89) ND	- Clasificación OTA: Tipos 61-B2.2 o 61-B2.3 - 10mm (2-20)	- 14,8% lesiones EEII contralateral	FC	- Reducción cerrada y tornillos anterógrados o retrógrados - ND/7,3mm	No	Tornillos SI 7/27 (25,9%)	ND/ 80 (15-190)	27m (18-48)

Notas: ISS: Injury Severity Score; ND: No descrito; H: Hombre; M: Mujer; FC: Fluoroscan;SI: Iliacosacros; m: meses; a: Expresados como media y rango salvo que se especifique lo contrario.

Principales resultados

Tornillos iliacosacros

Todas las series de casos midieron resultados de efectividad y seguridad de la técnica de fijación percutánea mediante tornillos iliacosacros, excepto cuatro estudios[26,29,30,36] que sólo recogieron información relativa a las complicaciones de la técnica.

A continuación se sintetizan las principales medidas de resultados (Tabla 6) que fueron parámetros relacionados con la intervención (duración de la intervención, pérdida estimada de sangre intraoperatoria y conversiones), parámetros postquirúrgicos (estancia hospitalaria, tiempo transcurrido hasta el inicio de la carga, dolor, artritis, consolidación viciosa y pseudoartrosis), la reducción postoperatoria, el resultado funcional y los resultados al final del seguimiento.

Parámetros durante la intervención

Duración de la intervención: Sólo cinco estudios[24,26,28,33,36] recogieron los tiempos quirúrgicos, que oscilaron, por término medio, entre 26 y 87 minutos. Los resultados en este parámetro fueron medidos de diferente forma según las series. Dos estudios[24,36] consideraron el tiempo medio por tornillo. Zwingmann *et al.*[26] contabilizaron el tiempo transcurrido desde la primera incisión hasta el cierre. En la serie de Sciulli *et al.*[33] se incluyó el tiempo transcurrido desde la colocación del paciente sobre la mesa de TAC hasta el final de la intervención, incluyendo el tiempo de inducción de la anestesia. En un estudio[28] no se definió a qué correspondían los tiempos quirúrgicos reportados.

Pérdida estimada de sangre: Sólo 3 estudios[24,28,33] registraron las pérdidas de sangre intraoperatorias, que fueron mínimas oscilando entre menos de 10 y 30 ml.

Conversiones: En un trabajo[24] fue necesaria la conversión a reducción abierta en 38 casos (21,5%). Tres estudios[33-35] no aportaron información sobre este parámetro y en las ocho series[25,26,28-31,32,36] restantes se logró un resultado adecuado mediante la reducción cerrada.

Parámetros postquirúrgicos

Tiempo de hospitalización: La estancia media solo fue informada por Blake *et al.*[28] y Schweitzer *et al.*[25], con valores medios de 13 y 43 días, respectivamente.

Tiempo transcurrido hasta el inicio de la carga: Cuatro estudios[24,28,31,32] especificaron el tiempo transcurrido desde la intervención hasta el inicio de la carga completa sobre el lado lesionado, que osciló, por término medio, entre 6 y 12 semanas.

Dolor: Schweitzer *et al.*[25] encontraron dolor en 24 pacientes (33,8%), que estuvo asociado a los implantes en 18 casos y a la presencia de signos radiológicos de sacroileitis en otros 6 casos. En la serie de Tayot *et al.*[34], 3 pacientes (21,4%) refirieron dolor moderado, habiendo sido en todos ellos la reducción imperfecta. Finalmente, Tonetti *et al.*[35] utilizaron la Escala Visual Analógica (EVA), para evaluar el dolor de sus pacientes, obteniendo una puntuación media de 7,3.

Artritis: Sólo un estudio[25] reportó casos de artritis en 15 pacientes (21,1%) que presentaron signos radiológicos de sacroileitis.

Consolidación viciosa y pseudoartrosis: No se registró ningún caso de consolidación viciosa, aunque sólo 3 estudios[25,28,34] aportaron información acerca de esta complicación. En cuanto a la pseudoartrosis, Tayot *et al.*[34] identificaron un caso (7,1%) y Routt *et al.*[24] otros dos (1,1%).

Reducción postoperatoria

Cinco[24,25,31,32,34] de las doce series aportaron información relativa a la calidad de la reducción postoperatoria, que fue definida según diferentes criterios. En los trabajos de Griffin *et al.*[31], Routt *et al.*[24] y Schweitzer *et al.*[25], se consideró adecuado un desplazamiento residual igual o inferior a 1 cm, objetivo que se alcanzó en un 93,5%, un 89,3% y un 97,2% de los pacientes, respectivamente. En la serie de Moed *et al*.[32], el desplazamiento fue inferior o igual a 4mm en un 96,2% de los casos. Finalmente, Tayot *et al*.[34] lograron una reducción anatómica en un 50% de los casos.

Resultados funcionales

Sólo tres estudios[25,34,35] aportaron datos sobre este parámetro de acuerdo con la escala de Majeed. En la serie de Schweitzer *et al.*[25] un 91,1% de los participantes refirieron un resultado funcional bueno-excelente. Los otros dos estudios[34,35] expresaron el resultado funcional como la puntuación media obtenida por los pacientes en la escala de Majeed. Así, en el trabajo de Tayot *et al.*[34] el valor medio registrado fue de 92 puntos sobre 100 y en el de Tonetti *et al.*[35] de 74 y 84 sobre 100 en pacientes con y sin lesión neurológica, respectivamente.

Finalmente, Schweitzer *et al.*[25] fueron los únicos que investigaron el porcentaje de pacientes que logró reincorporarse a su actividad laboral previa, que ascendió a un 86%.

Resultados al final del período de seguimiento:

Todas las series excepto cuatro[24,29,30,36] ofrecieron resultados clínicos y/o radiológicos medidos al final del seguimiento. En siete estudios[25,26,28,31,33,34] se logró una consolidación adecuada sin complicaciones en un porcentaje de participantes que osciló entre el 91,3 y el 100%. Tonetti *et al.*[35] registraron un 21,7% de secuelas neurológicas al final del seguimiento.

Tornillos acetabulares

Las tres series[27,37,38] recuperadas evaluaron efectividad y seguridad de la técnica quirúrgica. A continuación se resumen las principales medidas de resultados (Tabla 7).

Parámetros durante la intervención

Duración de la intervención: Dos estudios[37,38] registraron la duración de la intervención, que alcanzó un valor medio de 30 y 75 minutos, respectivamente.

Pérdida estimada de sangre: Las pérdidas de sangre intraoperatorias, fueron no significativas en la serie de Crowl *et al.*[27] y ascendieron a 50 ml por término medio en el trabajo de Starr *et al.*[38].

Conversiones: La conversión a reducción abierta fue necesaria en un paciente (4,2%) en el estudio de Starr *et al.*[38] y en 3 casos (11,5%) en la serie de Crowl *et al.*[27].

Parámetros postquirúrgicos

Tiempo de hospitalización: Sólo un estudio[37] reportó información relativa a los días de hospitalización, que alcanzó un valor medio de 9 días.

Tiempo transcurrido hasta el inicio de la carga: Mouhsine *et al.*[37] fueron los únicos autores que registraron el tiempo hasta el inicio de la carga completa sobre el lado lesionado, que fue de 4 semanas.

Dolor: En la serie de Mouhsine *et al.*[37] se produjo un caso de dolor con limitación de la movilidad del paciente.

Artritis: En el trabajo de Crowl *et al.*[27], se identificaron algunos casos con síntomas de artritis postraumática incipiente, aunque sin evidencia radiológica de enfermedad.

Consolidación viciosa y pseudoartritis: Tan sólo un trabajo[37] no hizo referencia a la ocurrencia de consolidación viciosa. El resto de los estudios no registró ningún caso de consolidación viciosa o pseudoartrosis.

Reducción postoperatoria

Dos estudios incluyeron pacientes con fracturas desplazadas, siendo la reducción postoperatoria media de 2,4 mm en la serie de Crowl *et al.*[27]; y de 3 y 1 mm en el grupo de pacientes de mayor y menor edad, respectivamente, de la serie de Starr *et al.*[38]. Con respecto a este último estudio, es importante destacar que el objetivo terapéutico propuesto por los autores para el grupo de mayor edad no fue la reducción anatómica de las fracturas, sino la movilización precoz de los pacientes.

Resultados funcionales

Dos estudios[27,38] utilizaron la Harris Hip Score (HHS) como escala para evaluar el resultado funcional de la intervención, con puntuaciones medias que oscilaron entre 86 y 96 puntos sobre 100, que corresponden a un resultado bueno (80-89) y excelente (90-100), respectivamente. Mouhsine *et al.*[37] registraron un resultado satisfactorio en un 94,4% de los participantes y aceptable en el 5,6% restante. En cuanto a la reincorporación a la vida laboral, ningún estudio aportó información al respecto, aunque es necesario tener en cuenta que los estudios incluyeron población geriátrica a la que no aplica este parámetro.

Resultados al final del período de seguimiento

En todos los estudios se logró la consolidación del 100% de las fracturas al final del período de seguimiento.

Tornillos a ramas iliopubianas

Las dos series[39,40] recuperaron datos sobre efectividad y seguridad. A continuación se resumen las principales medidas de resultados (Tabla 8).

Parámetros durante la intervención

Duración de la intervención: Routt *et al.*[39] registraron tiempos quirúrgicos medios de 33 minutos por tornillo. En la serie de Starr *et al.*[40], los tiempos medios de quirófano ascendieron a 71 minutos. Este valor corresponde al grupo de 112 pacientes intervenidos durante el período de estudio.

Pérdida estimada de sangre: En cuanto a la pérdidas de sangre intraoperatorias, oscilaron entre 2,4 y 33 ml por término medio.

Conversiones: La reducción cerrada no fue posible en 9 pacientes de la serie de Routt *et al.*[39], ya que 5 de ellos presentaron una luxación completa de la sínfisis del pubis y las otras 4 fueron fracturas de rama bilaterales.

Parámetros postquirúrgicos

Tiempo de hospitalización: Sólo la serie de Starr *et al.*[40] registró la estancia hospitalaria media que fue de 12 días.

Tiempo transcurrido hasta el inicio de la carga: El tiempo transcurrido hasta el inicio de la carga completa sobre el lado lesionado fue de 6 semanas en el estudio de Routt *et al.*[39] y de 12 semanas en el de Starr *et al.*[40].

Dolor: Ninguna de las dos series registró información acerca de este parámetro.

Consolidación viciosa y pseudoartrosis: Se informó de un caso de consolidación viciosa con formación de un callo de fractura hipertrófico[40] y un caso de pseudoartrosis[40].

Reducción postoperatoria

Tras la intervención, se logró una reducción por término medio del desplazamiento de la fractura de 8,9 a menos de 5 mm en la serie de Routt *et al.*[39] y de 10 a 4 mm en la de Starr *et al.*[40]. El objetivo de tratamiento en el trabajo de Starr *et al.*[40] no fue una reducción anatómica perfecta, sino suficiente para permitir la colocación del material de osteosíntesis.

Resultados funcionales

Ninguno de los dos estudios recogió información acerca de este parámetro.

Resultados al final del período de seguimiento

Los dos estudios evidenciaron una consolidación adecuada en todos los pacientes que completaron el seguimiento.

Tornillos LC-II

El estudio recuperado[41] aportó información sobre efectividad y seguridad. Las principales medidas de resultados se muestran en la Tabla 9.

Parámetros durante la intervención

Duración de la intervención: La duración media de la intervención fue de 80 minutos.

Pérdida estimada de sangre: Ascendió a 10 ml por término medio.

Conversiones: Fue necesario recurrir a la reducción abierta en dos casos (8,7%), en los que había transcurrido más de una semana desde el traumatismo.

Parámetros postquirúrgicos

Tiempo de hospitalización: No se recogió información acerca de la estancia hospitalaria media.

Tiempo transcurrido hasta el inicio de la carga: El inicio de la carga tuvo lugar después de 12 semanas desde la intervención.

Dolor: Un porcentaje no despreciable de pacientes refirió dolor de espalda (47,8%), pierna (30,4%), cadera o ingle (34,8%).

Artritis: No se registró ningún caso de sacroileitis.

Consolidación viciosa y pseudoartrosis: No se registró ningún caso de pseudoartrosis ni de consolidación viciosa.

Reducción postoperatoria

El desplazamiento postoperatorio medio fue de 3 mm, lo cual representó una reducción de 6 mm por término medio con respecto al valor preoperatorio.

Resultados funcionales

Veintitrés de los 27 participantes completaron una encuesta elaborada por los autores para evaluar el resultado funcional. Un 95,7% de los pacientes afirmaron encontrarse satisfechos con el resultado de la cirugía. En cuanto a la reincorporación laboral, un 88,9% de los pacientes volvieron a trabajar, de los cuales un 22,2% tuvo que incorporarse a un puesto menos estresante.

Resultados al final del período de seguimiento

Los autores evidenciaron una consolidación adecuada en todos los pacientes que completaron el seguimiento.

Tabla 6. Principales resultados de efectividad. Tornillos iliacosacros.

	BLAKE *et al.*[28]	GARDNER *et al*[30]	GRIFFIN *et al*[31]	MOED *et al.*[32]	ROUTT *et al.*[24]	SCHWEITZER *et al.*[25]
Pérdidas hemáticas intraoperatorias	<10ml	ND	ND	ND	14,2ml (3-40)	ND
Conversión	0%	0%		0%	38/177 (21,5%)	0%
Reducción postoperatoria	ND	ND	≤1cm desplazamiento vertical combinado (93,5%)	≤4mm (96,2%); 5-10mm (3,8%) (contabilizando cada SI como entidades independientes)	Desplazamiento ≥1cm (1,67cm, 1,3-2,5):10,7%	Adecuada (≤1cm): 97,2%
Estancia hospitalaria	13d (UCI:4d)	ND	ND	ND	ND	43d (6-210)
Tiempo hasta carga completa	6 sem	ND	3 m	12 sem	6 sem	Individualizado
Dolor	0%	ND	ND	ND	ND	24/71 (33,8%)
Artritis	0%	ND	ND	ND	ND	15/71 (21,1%)
Consolidación viciosa	0%	ND	ND	ND	ND	0%
Pseudoartrosis	0%	ND	ND	ND	2/177 (1,1%)	0%
Resultado funcional	ND	ND	ND	ND	ND	Escala Majeed: Bueno-excelente 62/68 (91,1%), aceptable 4/68 (5,9%), malo 2/68 (2,9%)
Reincorporación laboral	ND	ND	ND	ND	ND	86%
Resultados al final del seguimiento	Ninguna complicación ni necesidad de revisar la posición de los tornillos	ND	Ningún desplazamiento ni fallo de la fijación (90,3%)	Reducción satisfactoria 47/49 (95,9%)	ND	100% Consolidación radiológica adecuada y carga sin dolor

Tabla 6. Principales resultados de efectividad. Tornillos iliacosacros. (Continuación)

	SCIULLI *et al.*[33]	TAYOT *et al.*[34]	TONETTI *et al.*[35]	WEBB *et al.*[29]	ZIRAN *et al.*[36]	ZWINGMANN *et al.*[26] *et al.*
Pérdidas hemáticas intraoperatorias	<30 ml	ND	ND	ND	ND	ND
Conversión	ND	ND	ND	0%	0%	0%
Reducción postoperatoria	ND	Anatómica (50%); Ascensión (20%) o rotación (30%) hemipelvis ≤1cm	ND	ND	ND	ND
Estancia hospitalaria	ND	ND	ND	ND	ND	ND
Tiempo hasta carga completa	ND	ND	ND	ND	ND	ND
Dolor	ND	3/14 (21,4%)	EVA: 7,3 LN vs. 4,5 SLN	ND	ND	ND
Artritis	ND	0%	ND	ND	ND	ND
Consolidación viciosa	ND	0%	ND	ND	ND	ND
Pseudoartrosis	ND	1/14 (7,1%)	ND	ND	0%	ND
Resultado funcional	ND	Puntuación media escala Majeed: 92/100	Majeed: 74 LN; 84 SLN	ND	ND	ND
Reincorporación laboral	ND	ND	ND	ND	ND	ND
Resultados al final del seguimiento	91,3% recuperación sin complicaciones	Consolidación adecuada en los 14 casos con seguimiento	21,7% secuelas neurológicas	ND	ND	100% consolidación 3-4 m postcirugía

NOTAS: Valores expresados como media o media y rango salvo que se especifique lo contrario; d: días; UCI: Unidad de Cuidados Intensivos; sem: semanas; ND: No disponible;

Tabla 7. Principales resultados de efectividad. Tornillos acetabulares, tornillos a ramas iliopubianas y tornillos LCII.

	TORNILLOS ACETABULARES			TORNILLOS A RAMAS ILIOPUBIANAS		TORNILLO LCII
	CROWL *et al.*[27]	**MOUHSINE *et al.*[37]**	**STARR *et al.*[38]**	**ROUTT *et al..*[39]**	**STARR *et al..*[40]**	**STARR *et al..*[41] *et al.***
Pérdidas hemáticas intraoperatorias	No significativas	ND	50 ml (10-200)	2,4ml (1-12)	34ml (15-150)	50ml (5-300)
Conversión	3/26 (11,5%)	0%	1/24 (4,2%)	9/26 (34,6%)	ND	2/23 (8,7%)
Reducción postoperatoria	- G1: 2,2 mm; G2:2,8 mm;G3: 2,4 mm (0-6) - Total: 2,4 mm	ND	- G1: 3mm (2-5) - G2: 1mm (0-2)	<5mm	4mm (1-15)	3mm (0-10)
Estancia hospitalaria	ND	9d (7-12)	ND	ND	12d (en el grupo QX)	ND
Tiempo hasta carga completa	ND	4 sem	ND	6 sem	12 sem	12 sem
Dolor	ND	1/21 (4,8%)	ND	ND	ND	Dolor espalda (47,8%), pierna (30,4%), cadera/ingle (34,8%); cojera (34,8%)
Artritis	Algunos casos con síntomas de artritis postraumatica inicial	0%	ND	No aplicable	No aplicable	0%
Consolidación viciosa	0%	0%	ND	0%	1/82 (1,2%)	0%
Pseudoartrosis	0%	0%	0%	0%	1/82 (1,2%)	0%
Resultado funcional	G1:HSS Hip Score 91 (80-96); G2 y 3: ND	- Resultados satisfactorios (17), aceptable (1) - Puntuación Matta: 18 (7), 17 (5), 16 (5), 10 (1)	Harris Hip Score: - G1: 85 (61-100) - G2: 96 (91-100)	ND	ND	-95,7% satisfechos con la cirugía
Reincorporación laboral	ND	No aplicable: pacientes >67 años	ND	ND	ND	16/18 (88,9%)
Resultados al final del seguimiento	Ningún caso de estrechamiento del espacio articular o artritis postraumática	100% consolidación adecuada	100% consolidación adecuada	100% consolidación adecuada	100% consolidación adecuada	100% consolidación adecuada

Riesgos y seguridad

Tornillos iliacosacros

Los estudios recuperados recogieron los siguientes resultados sobre riesgos y seguridad (Tabla 8):

Lesiones neurológicas, vasculares y viscerales: Todos los estudios excepto tres[26,31,33] aportaron datos sobre la ocurrencia de lesiones neurológicas. Cuatro series[28,30,34,36] no registraron ningún caso, mientras que el resto de los estudios declararon entre un 0,6% y un 52% de lesiones neurológicas postoperatorias. El daño iatrogénico se produjo en relación a posición inadecuada de los implantes o fracaso de la fijación con pérdida de la reducción. Un estudio[29] encontró un 18% de lesiones neurológicas en el grupo de pacientes tratados sin monitorización EMG intraoperatoria en comparación con un 0% en los que sí habían contado con dicho control, siendo esta diferencia estadísticamente significativa (p=0,029). Ninguna de las series hizo referencia explícita a la ocurrencia de lesiones viscerales y/o vasculares como consecuencia de la colocación percutánea de los tornillos.

Infecciones: Schweitzer *et al.*[25] identificaron un solo caso de infección (1,4%). En otras cuatro series[24,28,34,36] no se registró ninguna infección y en el resto de los estudios no se encontró información al respecto.

Fallecimientos: No se produjo ningún fallecimiento entre los pacientes intervenidos en 8 de los 12 estudios[25,26,30-33,35,36]. En el resto de las series se registraron una[28,29], dos[35] y cinco[24] muertes en relación a las lesiones asociadas en pacientes politraumatizados.

Mal posición de los tornillos: En seis series[28,30-33,36] no se identificó ningún tornillo con trayectoria extraósea. En otros seis estudios[24-26,29,34,35], el porcentaje de tornillos mal posicionados que perforaron la cortical ósea, osciló entre un 2,05% y un 26%.

Fallo del material: En dos trabajos[24,31], se puso de manifiesto que un tornillo se había doblado (0,8% y 0,4%, respectivamente). Cuatro series[24,25,31] registraron un porcentaje de tornillos aflojados de entre un 0,4% y un 4%. Por último, se produjeron roturas de dos tornillos (0,9%) en el estudio de Routt *et al.*[24] y de un tornillo (0,8%) en el de Ziran *et al.*[36].

Migración de tornillos: En dos estudios[28,34] se puso de manifiesto la migración de un tornillo (4,5 y 4%, respectivamente).

Desplazamientos secundarios: El porcentaje de fracasos en los 9 estudios[24,25,28,31-36] que ofrecieron esta información, osciló entre un 0% y un 7,1%.

Reintervenciones: En nueve estudios[24,26,28,29,31-35] fue necesaria la reintervención de los pacientes, en un porcentaje que varió entre un 4,1% y un 38,6%.

Tornillos acetabulares

Todas las series recogieron información relativa a los riesgos y a la seguridad (Tabla 9):

Lesiones neurológicas, vasculares y viscerales: Starr *et al.*[38] fueron los únicos autores que registraron un caso de lesión neurológica (2,4%) con recuperación completa. En cuanto a las lesiones vasculares y viscerales, dos series[27,37] especificaron la ausencia de lesiones de estas características en relación al procedimiento quirúrgico, mientras que Starr *et al.*[38] no hicieron mención a este tipo de complicaciones.

Infecciones: Crowl *et al.*[27] registraron un caso de infección (4,3%), mientras que en las otras dos series no se produjo esta complicación en ningún paciente.

Fallecimientos: En la serie de Crowl *et al.*[27] se produjo un fallecimiento no relacionado con el procedimiento quirúrgico, y en la de Starr *et al.*[38] otro consecuencia de un fallo renal a los 7 meses de la cirugía acetabular. Mouhsine *et al.*[37] no registraron ninguna muerte.

Malposición de los tornillos: Mouhsine *et al.*[37] encontraron un tornillo mal posicionado con protrusión de la punta próxima a la articulación sacroilíaca (2,4%).

Fallo del material: En dos series[27,37] no tuvo lugar ningún fallo del material implantado. Starr *et al.*[38] no registraron esta información.

Migración de tornillos: En el estudio de Mouhsine *et al.*[37] se produjo un caso (2,4%) de migración de un tornillo que se desplazó 3mm sin afectar a la articulación.

Desplazamientos secundarios: En dos series[27,37] no se produjo ningún desplazamiento secundario. Starr *et al.*[38] no registraron esta información.

Reintervenciones: En dos series[27,37] no fue necesario realizar ninguna reintervención. Starr *et al.*[38] no registraron esta información.

Tornillos a ramas iliopubianas

Las dos series[39,40] recogieron información sobre riesgos y seguridad (Tabla 10):

Lesiones neurológicas, vasculares y viscerales: Un trabajo[40] indicó la ausencia de lesiones vasculares y urológicas en relación a la técnica quirúrgica, mientras que Routt *et al.*[39] no hicieron referencia a este tipo de complicaciones.

Infecciones: En el estudio de Routt *et al.*[39] no se produjo ningún caso de infección. Starr *et al.*[40] no registraron información acerca de este parámetro.

Fallecimientos: Sólo en el estudio de Starr *et al.*[40] se produjo una muerte no relacionada con la intervención.

Malposición de los tornillos: Routt *et al.*[39] fueron los únicos autores que registraron dos casos de tornillos mal posicionados como consecuencia de una imagen radioscópica insuficiente.

Fallo del material: Tan solo dos pacientes en la serie de Routt *et al.*[39], registraron fallo del material, una de las cuales tenía osteoporosis.

Migración de tornillos: En cuanto a la migración de los implantes, se produjo un solo caso en la serie de Starr *et al.*[40].

Desplazamientos secundarios: En el trabajo de Starr *et al.*[40] se registraron 12 casos (15%) de pérdidas de reducción, acompañados en todos los pacientes de un fracaso de la fijación del componente posterior de la lesión pélvica. Esta pérdida de reducción fue más frecuente en los pacientes mayores de 60 años ($p<0,001$) y en las mujeres ($p=0,05$). Salvo un caso que tuvo que ser reintervenido y otro que fue una pérdida de seguimiento, los 10 pacientes restantes lograron una consolidación adecuada tras un tiempo medio de 2,7 meses.

Reintervenciones: Fueron necesarias dos intervenciones en la serie de Routt *et al.*[39] (8,3%) y otras dos en la de Starr *et al.*[40] (2,4%).

Tornillos LC-II

Lesiones neurológicas, vasculares y viscerales: Aunque la serie[41] no especifica la ausencia de este tipo de lesiones, hace referencia a la ausencia de complicaciones intraoperatorias.

Infecciones: No se produjo ningún caso de infección o complicación de la herida quirúrgica.

Fallecimiento: No se produjo ningún fallecimiento en la serie.

Malposición de los tornillos: En un paciente se encontró un tornillo mal posicionado que rebasó la cortical interna del ala ilíaca, sin que se produjera ninguna interferencia en el proceso de consolidación.

Fallo del material: No se registró ningún caso de fallo del material implantado.

Migración de tornillos: No se registró ningún caso de migración de los tornillos.

Desplazamientos secundarios: No se registró ningún caso de fallo de desplazamiento secundario.

Reintervenciones: No fue necesario reintervenir a ningún paciente.

Tabla 8. Complicaciones tornillos iliacosacros.

Estudio	Infección	ENA	Mal posición	Fallo material	Migración	Desplazamiento 2º	Reintervención
Blake *et al.*[28]	0%	0%	0%	0%	1/22 (4,5%)	0%	1/20 (5%)
Gardner *et al.*[30]	ND	0%	Intraóseos (70,6%), Yuxtaforaminales (29,3%), Extraóseos (0%)	ND	ND	ND	ND
Griffin *et al.*[31]	ND	ND	0%	Doblado 1/120(0,8%) Aflojado 1/200(0,8%)	0%	4/62 (5,3%)	4/62 (5,3%)
Moed *et al.*[32]	ND	1/49 (2,1%) 2ª fracaso fijación	0%	0%	0%	2/49 (4,1%)	2/49 (4,1%)
Routt *et al.*[24]	0%	1/177 (0,6%) 2º a tornillo mal posicionado	5/244 (2,05%)	Doblado 1/244 (0.4%) Roto 2/244 (0.8%) Aflojado 1/244 (0.4%)	0%	7/177 (3,9%)	10/177 (5.6%)
Schweitzer *et al.*[25]	1/71 (1,4%)	2/71 (2,8%) 2ª a tornillo mal posicionado; 2/71 (2,8%) 2ª a fracaso	3/109 (2,8%)	Aflojado 3/109(2,8%)	0%	2/71 (2,8%)	28/71 (39,6%)
Sciulli *et al.*[33]	ND	ND	0%	0%	0%	2/23 (8,7%)	2/23 (8,7%)
Tayot *et al.*[34]	0%	0%	1/25 (4%)	Aflojado (1/25)	1/25 (4%)	1/14 (7,4%)	1/14 (7,4%)
Tonetti *et al.*[35]	ND	23/44 (52%) postop; 7/44 (15,9%) 2ª a malposición	13/50 (26%) lesiones con tornillos extraóseos	ND	ND	2/44 (4,5%)	17/44 (38,6%)
Webb *et al.*[29]	ND	18% GI *vs.* 0% GC (p=0,029)	- Extraóseo: GI(0), GC(4) - Tangencial: GI(6), GC(1) - Intraóseo: GI(28), GC(ND)	ND	ND	ND	GC: 4/22 (18%) GI:0%
Ziran *et al.*[36]	0%	0%	100% extraforaminales	Rotura 1/113 (0,9%)	ND	0%	**0%**
Zwingmann *et al.*[26]	ND	ND	- Grado 0:GC 40%, GI 69% - Grado 1:GC 1,4%, GI1,2% - Grado 2:GC 11,5%, GI 2,8% - Grado 3:GC 11,5%, GI 3,8%	ND	ND	ND	ND

NOTAS: ENA: Efecto neurológico adverso; GI: Grupo Intervención; GC: Grupo control; ND: No descrito; postop: postoperatorio.

Tabla 9. Complicaciones tornillos acetabulares.

Estudio	Infección	ENA	Mal posición	Fallo material	Migración	Desplazamiento 2º	Reintervención
Crowl *et al.*[27]	1/23 (4,3%)	0%	0%	0%	0%	0%	0%
Mouhsine *et al.*[37]	0%	0%	1/42 (2,4%)	0%	1/42 (2,4%)	0%	0%
Starr *et al.*[38]	0%	1/24 (4,2%)	ND	ND	ND	ND	ND

Notas: ENA: Efecto neurológico adverso; ND: No descrito.

Tabla 10. Complicaciones tornillos a ramas iliopubianas

Estudio	Infección	ENA	Mal posición	Fallo material	Migración	Desplazamiento 2º	Reintervención
Routt et al.39	0%	ND	2/28 (7,1%)	2/28 (7,1%)	0%	0%	2/24 (8,3%)
Starr et al.40	ND	0%	0%	0%	1/82 (1,2%)	12/82 (15%)	2/82 (2,4%)

Notas: ENA: Efecto neurológico adverso; ND: No descrito.

Tabla 11. Complicaciones tornillos LCII.

Estudio	Infección	ENA	Mal posición	Fallo material	Migración	Desplazamiento 2º	Reintervención
Starr *et al.*[41]	0%	ND	1 tornillo	0%	0%	0%	0%

Notas: ENA: Efecto neurológico adverso; ND: No descrito.

Discusión

Las fracturas del anillo pélvico suelen ser lesiones complejas, resultantes de una elevada transmisión de energía y frecuentemente acompañadas de otras lesiones en el contexto de pacientes politraumatizados. La afectación de partes blandas, el sangrado y la complejidad anatómica de la zona contribuyen a dificultar su abordaje terapéutico, que representa un reto para los traumatólogos y cirujanos ortopédicos[39].

En los últimos 20 años, la RAFI ha sido el estándar de tratamiento de este tipo de fracturas, al permitir una reducción casi anatómica y una fijación efectiva mediante placas y tornillos. Sin embargo, las complicaciones asociadas a la exposición del campo quirúrgico han derivado la atención hacia alternativas menos invasivas, como la reducción cerrada y fijación percutánea.

Lesiones posteriores del anillo pélvico

Tornillos iliacosacros

La fijación percutánea de las lesiones posteriores del anillo pélvico mediante tornillos iliacosacros fue descrita por Routt *et al.*[42] popularizándose en muchos centros como técnica de elección para el tratamiento de las fracturas del sacro y de las lesiones de la articulación sacroilíaca[10].

La osteosíntesis percutánea ofrece unas supuestas ventajas frente a la RAFI. En primer lugar permite el tratamiento de las lesiones en decúbito supino, evitando la colocación del paciente, que generalmente presenta múltiples lesiones, en decúbito prono para un abordaje posterior abierto. Además, permite realizar fijaciones óseas sin la necesidad de abordajes amplios, lo cual resulta especialmente beneficioso en el caso de las fracturas del sacro, donde el abordaje anterior es muy arriesgado por la posible lesión de las raíces nerviosas L5 y S1[31]. Por otra parte, la fijación mediante tornillos percutáneos permite, presumiblemente, tiempos quirúrgicos más cortos, aunque las series de casos analizadas en la presente revisión aportaron información poco concluyente y muy variable en función de cómo se contabilizó el tiempo y de cuál fue la técnica de imagen empleada para guiar la colocación de los tornillos. También son esperables menores pérdidas de sangre intraoperatorias: la lesión de partes blandas es mínima al tiempo que la osteosíntesis percutánea permite la estabilización quirúrgica de las fracturas sin descomprimir el hematoma, reduciendo el riesgo de

sangrado adicional. Los 3 estudios[24,28,33] que informaron sobre este parámetro, apuntaron hacia un menor sangrado intraoperatorio con pérdidas inferiores a 30 ml en todos los casos. La estabilización pélvica precoz no sólo permite controlar la hemorragia, sino que contribuye a la protección de partes blandas y estructuras vasculonerviosas del posible daño adicional inferido por los fragmentos de fractura, al tiempo que evita los efectos adversos asociados a la inmovilización del paciente. En este sentido, los tiempos medios hasta la intervención oscilaron entre menos de 3 días y 10,9 días. Por último, la ausencia de un abordaje quirúrgico amplio debe facilitar la recuperación postoperatoria reduciendo el tiempo de hospitalización y permitiendo la carga de peso sobre el lado lesionado en fases más precoces. Fueron pocas las series que registraron la estancia hospitalaria media[25,28], que osciló entre 9 y 43 días por término medio. Es necesario tener en cuenta que la duración del ingreso hospitalario podría estar influenciada por la evolución de las lesiones asociadas, al tratarse principalmente de pacientes politraumatizados. En cuanto a la carga completa del peso, se inició tras un máximo de 12 semanas, variando en función de la presencia de daño en la extremidad contralateral o de lesiones adicionales en el miembro inferior del lado implicado.

A pesar de sus beneficios, la fijación percutánea mediante tornillos iliacosacros presenta una serie de limitaciones que es necesario considerar. En primer lugar, la osteosíntesis percutánea podría tener la limitación de proporcionar una menor estabilidad, al no realizarse mediante andamiajes con placas y tornillos sino sólo con tornillos. Bajo este supuesto serían esperables una mayor incidencia de complicaciones relacionadas con los implantes, como la migración o el fallo del material, así como un mayor número de casos de pseudoartrosis, consolidación viciosa y desplazamientos secundarios. Aunque no todas las series de casos incluidas en la presente revisión recogieron información relativa a estos parámetros, la frecuencia de este tipo de complicaciones osciló entre un 0,8-5% para fallo del material; 4-4,5% de migraciones; 1,1-7,1% de pseudoartrosis; ningún caso de consolidación viciosa y entre 2,8-8,7% de desplazamientos secundarios.

En cuanto a los factores relacionados con los desplazamientos secundarios, Moed *et al.*[32] encontraron mayor frecuencia en los pacientes con osteopenia siendo esta diferencia estadísticamente significativa (p=0,008). En un estudio[31] se encontró un riesgo de fallo de los implantes un 13% mayor para las fracturas verticales del sacro en comparación con la lesiones de la articulación sacroilíaca (p=0,04). En el trabajo de Routt *et al.*[24], dos de los fracasos de la fijación se relacionaron con una falta de cumplimiento de las recomendaciones postoperatorias por parte de los pacientes. Además, todos los casos de desplazamientos secundarios se registraron en pacientes con fracturas tipo C de Tile, tratados mediante fijación anterior y un solo

tornillo iliacosacro. Por ello los autores sugieren que el uso de un punto de fijación adicional para el componente posterior de la lesión pélvica podría mejorar los resultados y reducir la proporción de fracasos.

Entre un 5 y un 39,6% de los pacientes, según las series, tuvieron que ser reintervenidos debido a complicaciones de los implantes, consolidaciones inadecuadas o desplazamientos secundarios. Routt *et al.*[24], registraron la tasa más alta de reintervenciones (39,6%), aunque un 64% correspondieron a retirada del material de osteosíntesis en pacientes con dolor persistente en ausencia de signos clínicos o radiológicos de sacroileítis.

Otra limitación a considerar es el hecho de que la manipulación cerrada del aparato óseo no siempre permite una reducción anatómica de la fracturas. Siete[25,28,29-32,36] de los doce estudios recuperados no informaron de ningún caso en el que fuera necesaria la conversión a reducción abierta. Sin embargo, en la serie de Routt *et al.*[24] la evaluación fluoroscópica evidenció una reducción insuficiente en 38 pacientes (21,5%) en los que se encontró un desplazamiento residual superior a 1cm, siendo necesario recurrir a la técnica abierta. En cualquier caso, el nivel de reducción alcanzado resultó satisfactorio en un porcentaje superior al 90% en todos los trabajos que registraron esta información. En una serie[34] se relacionó la calidad de la reducción con el tiempo transcurrido hasta la cirugía, de modo que en los pacientes intervenidos en menos de 5 días, se logró una corrección del desplazamiento del 80%, mientras que en los intervenidos después de 5 días fue del 55% (p=0,01). Tradicionalmente se ha considerado que la reducción no anatómica de las fracturas está asociada a malos resultados funcionales[25]. Aunque algunos autores han cuestionado recientemente dicho concepto, en la serie de Tayot *et al.*[34], la reducción había sido imperfecta en los 3 pacientes (21,4%) que presentaron dolor en la región glútea. Por otra parte, conseguir una reducción adecuada es uno de los factores más importantes para lograr una correcta posición de los tornillos, ya que en caso contrario, se reduce el espacio disponible para la colocación segura de los implantes[25,30]. Finalmente es importante no utilizar la reducción cerrada de forma indiscriminada, ya que las manipulaciones repetidas de la pelvis suponen riesgo de desestabilización del hematoma o daño neurológico, sobre todo en el caso de las fracturas sacras transforaminales[36].

El dolor y la artritis, signos claros de la efectividad evolutiva del sistema, no han sido factores estudiados de forma sistemática por los autores (sólo un tercio de los trabajos evaluados). El porcentaje de pacientes con dolor ha oscilado entre un 0% y un 33% según las series, y el de artritis ha variado entre el 0% y el 21,1%. Estos valores aportan poca información debido a la gran variabilidad entre los trabajos, que muestran, desde series de pacientes prácticamente asintomáticos hasta series con un tercio de pacientes que refieren clínica dolorosa.

Otra dificultad que plantean los tornillos iliacosacros es su potencial para producir daños neurológicos, viscerales o vasculares iatrogénicos. Resulta llamativo el hecho de que ninguno de los trabajos recuperados en la presente revisión sistemática haya hecho mención explícita a las posibles lesiones vasculares o viscerales registradas con la técnica y que sí han sido publicadas por otros autores[43]. En relación a la lesión neurológica, la más estudiada de las tres, es necesario tener en cuenta que la trayectoria intraósea de los implantes hacia la primera y/o segunda vértebras sacras (S1 y/o S2) se encuentra próxima a las raíces nerviosas S1 y L5, así como al canal espinal. El daño neurológico puede producirse como consecuencia del fracaso de la fijación con pérdida de reducción o debido a una mala posición de los tornillos. Para colocar los tornillos de forma correcta, el cirujano debe tener un buen conocimiento de la anatomía del sacro junto a una adecuada imagen intraoperatoria[24]. Se ha propuesto la utilización de diversas técnicas de imagen para guiar la colocación de los tornillos: radioscopia quirúrgica convencional, TAC o técnicas de navegación. La radioscopia representa en la actualidad la técnica estándar para la visualización intraoperatoria de la osteosíntesis[26]. Cuatro[24,26,29,35] de las series que utilizaron radioscopia detectaron tornillos con trayectos extraóseos en porcentajes que variaron entre un 2,05% y un 26%. Routt *et al.*[24] tuvieron problemas para la obtención de una adecuada imagen radioscópica en pacientes con obesidad mórbida y en relación a la presencia de contraste abdominal. Los casos de tornillos mal posicionados descritos en esta serie tuvieron lugar antes de que se introdujera de forma rutinaria el uso de una proyección lateral intraoperatoria a fin de evaluar el grado de la curvatura sacra y correlacionar dicha información con el tipo de morfología sacra alta. El resto de series incluyeron la proyección lateral como parte de su protocolo de tratamiento. En cuanto a los estudios que utilizaron la TAC como técnica de imagen, ninguno reportó lesiones neurológicas secundarias a la técnica. Tan sólo Zwingmann *et al.*[26] utilizaron técnicas de navegación para guiar la colocación de los tornillos, y compararon los resultados con los de un grupo control en el que se había empleado radioscopia convencional, siendo la frecuencia de tornillos extraóseos de un 3,8% y un 11,5%, respectivamente.

Con el fin de prevenir el daño neurológico secundario a una inadecuada colocación de los tornillos, algunos autores han defendido la utilización de la monitorización electromiográfica (EMG) intraoperatoria. Webb *et al.*[29] compararon los síntomas neurológicos registrados en un grupo prospectivo de pacientes en los que se utilizó la EMG con los de un grupo de control histórico en el que no se había utilizado dicha técnica. La frecuencia de síntomas neurológicos fue de un 18% en el grupo intervención frente a un 0% en el grupo control, siendo esta diferencia estadísticamente significativa (p=0,029). Sin embargo, Gardner *et al.*[30] no encontraron una me-

nor incidencia de lesiones neurológicas al utilizar la monitorización EMG durante la colocación percutánea de los tornillos iliacosacros. De acuerdo con estos autores, la utilización rutinaria de la monitorización EMG puede generar una falsa sensación de seguridad que conduzca a peores resultados. Por otra parte, consideran que una adecuada imagen radioscópica es suficiente para la colocación segura de los tornillos, aunque es importante que el cirujano no prosiga con la técnica en caso de visibilidad reducida.

A la vista de estos resultados, resulta complejo llegar a una conclusión firme acerca de la seguridad de la técnica ya que, aunque se recogen trabajos que muestran cifras bajas de infección (0-1,4%) o de fallos de material (hasta 2,8%) o un máximo de 4,5% de migraciones de los tornillos, sí que se observan series con un porcentaje nada desdeñable de lesiones neurológicas (hasta 52% postoperatorio[35]) o de necesidad de reintervención (hasta un 39,6%[25]).

Finalmente, sólo 3 estudios[25,34,35] evaluaron el resultado funcional de la intervención, según la escala de Majeed, con buenos resultados. Sin embargo es necesario tener en cuenta que dicha escala puede verse influenciada por las características de la fractura así como de las lesiones asociadas, y no sólo por la técnica de fijación utilizada. Por esta razón, sería deseable utilizar escalas más específicas para la evaluación de los resultados funcionales de la técnica quirúrgica. En cuanto a la reincorporación laboral, sólo se ha estudiado en un trabajo[25] obteniendo un porcentaje alto en sus pacientes (86%).

Tornillo LCII

Tan sólo se ha recuperado un estudio[41] sobre tornillos LCII que reúna los criterios de inclusión de la presente revisión sistemática. En dicha serie, el tratamiento percutáneo de las lesiones posteriores del ala ilíaca permitió una reducción aceptable de las fracturas con un desplazamiento postoperatorio medio de 3 mm. Los tiempos quirúrgicos medios se situaron en 80 minutos y no se registraron complicaciones intraoperatorias, siendo las pérdidas de sangre de 50 ml por término medio. La lesión de partes blandas durante la intervención fue mínima, sin que se registraran infecciones o complicaciones de la herida en el postoperatorio inmediato. En cuanto a la consolidación de la fractura, fue correcta en todos los pacientes que completaron el seguimiento, sin casos de pseudoartrosis o sacroileítis. Finalmente, un 88,9% de los participantes pudo reincorporarse a su actividad laboral previa, y en un cuestionario elaborado por los investigadores, un 95,7% de los pacientes refirió encontrarse satisfecho con la cirugía. Estos resultados favorables se registraron aunque un 30,4% y un 34,8% los par-

ticipantes, respectivamente, declararon dolor en las piernas y en la cadera, y un 34,8% cojera.

A pesar de estos resultados, es necesario tener en consideración las limitaciones metodológicas propias de las series de casos. Además de no indicarse si la recogida de la información fue hecha de forma prospectiva o retrospectiva, el estudio contó con un reducido número de participantes. Sería necesario disponer de estudios con grupo control y un mayor número de pacientes para poder obtener conclusiones que permitan establecer una recomendación acerca de esta técnica quirúrgica.

Lesiones anteriores del anillo pélvico

La RAFI mediante placas constituye el tratamiento estándar de las lesiones anteriores del anillo pélvico. Sin embargo las complicaciones asociadas a la exposición del campo quirúrgico y el riesgo de lesión de elementos anatómicos próximos tales como estructuras vasculonerviosas, la vejiga o el cordón espermático, han despertado el interés por los abordajes mínimamente invasivos. Aunque los tornillos percutáneos se presentan como alternativa segura, no debe olvidarse que existen una serie de riesgos potenciales a considerar, como la potencial invasión de la articulación femoral debido a una mala posición o el daño de los vasos iliacos por la invasión iatrogénica de la endopelvis durante la técnica. Adicionalmente pueden surgir complicaciones debidas a dificultades en la técnica como consecuencia de variaciones anatómicas u obstaculización de la instrumentación en pacientes obesos[39].

Las dos únicas series[39,40] sobre tornillos iliopubianos recuperadas en la presente revisión, registraron una adecuada consolidación de las fracturas en todos los pacientes que completaron el seguimiento, con una baja incidencia de complicaciones. En efecto, sólo se registraron dos casos de tornillos mal posicionados en la serie de Routt *et al.*[39] como consecuencia de una imagen radioscópica insuficiente. En cuanto a la migración de los implantes, se produjo un caso en la serie de Starr *et al.*[40]. Dos pacientes de la serie de Routt *et al.*[39], registraron fallo del material, una de las cuales tenía osteoporosis. Finalmente, se informó de un único caso de consolidación viciosa con formación de un callo de fractura hipertrófico[40] y un caso de pseudoartrosis[40]. Es relevante señalar que los desplazamientos secundarios, ascendieron a un 15% en uno de los estudios[40], presentándose con mayor frecuencia en mayores de 60 años y en mujeres, lo cual posiblemente apunta a la presencia de osteoporosis como causa subyacente.

Resulta llamativo que los autores no hayan registrado parámetros de efectividad de la osteosíntesis tan relevantes como el dolor, el resultado funcional o la reincorporación laboral de los enfermos.

En cualquier caso, y a pesar de estos resultados favorables mostrados, la calidad y el número de estudios recuperados no permiten alcanzar conclusiones sólidas sobre las que sustentar recomendaciones.

Lesiones acetabulares

El objetivo del tratamiento quirúrgico de las fracturas del acetábulo es lograr la restauración de la superficie articular, y así evitar la aparición de artrosis precoz, dolor, limitación del movimiento de la cadera y cojera[20]. Por ello la RAFI constituye la técnica de elección para el tratamiento de las fracturas con un desplazamiento mayor de 2mm o que implican a la columna posterior[10]. El tratamiento percutáneo de fracturas acetabulares seleccionadas ha despertado interés por su potencial para reducir la morbilidad asociada a los abordajes abiertos tradicionales[27]. Los 3 estudios recuperados en la presente revisión, incluyeron pacientes con fracturas no desplazadas o mínimamente desplazadas, lográndose resultados clínicos prometedores con tasas de complicaciones considerablemente bajas. En la serie de Starr *et al.*[38], se incluyó un grupo de pacientes geriátricos con fracturas acetabulares desplazadas un promedio de 10 mm y signos radiológicos indicativos de riesgo de desarrollo de artritis postraumática. En este grupo de pacientes, el objetivo terapéutico no fue la reducción anatómica de las fracturas, sino la movilización precoz, lográndose una reducción postoperatoria media de 3mm y un resultado funcional bueno, medido según la escala HHS. Estos resultados plantean la posibilidad de ampliar las indicaciones de la fijación mediante técnicas mínimamente invasivas a pacientes de mayor edad con fracturas desplazadas en los que una reducción imperfecta sería más aceptable por varias razones. En primer lugar, la demanda de actividad física es menor que en pacientes jóvenes. Por otra parte los resultados esperables de la artroplastia total de cadera como tratamiento de una eventual artritis postraumática serían buenos, ya que las técnicas mínimamente invasivas respetan partes blandas, evitando los problemas asociados a la presencia de tejido cicatricial, contracturas y material de osteosíntesis propios de la RAFI[38].

Los tres trabajos recuperados[27,37,38] ofrecen, en términos generales, datos de tasas bajas de consolidaciones viciosas, ningún caso de pseudoartrosis, cifras bajas de infección (hasta 4,3%[27]), de lesiones neurológicas y de necesidad de reintervención. Se muestran sugerentes valores funcionales

satisfactorios, aunque el dolor (4,8%) y la influencia de la técnica en la estancia hospitalaria (9 días de media[37]) han sido estudiados en sólo uno de los tres trabajos evaluados. Finalmente la necesidad de conversión a cirugía abierta osciló entre un 4,2% y un 11,5%.

En cualquier caso y a pesar de estos prometedores resultados, serían necesarios estudios de mayor calidad para establecer el papel de las técnicas percutáneas en el tratamiento rutinario de las fracturas acetabulares.

Limitaciones metodológicas

La presente revisión sistemática se ha visto limitada por la escasa disponibilidad y calidad metodológica de estudios en relación a la pregunta de investigación planteada. Todos los trabajos recuperados fueron series de casos, y aunque en dos estudios[26,29] se utilizaron series históricas como control, dichos grupos no habían sido diseñados para comparar la efectividad de la osteosíntesis percutánea frente a otras alternativas de tratamiento, por lo que no aportaron una mayor solidez a los resultados. Por otra parte, la mayoría de las series trataron sobre tornillos iliacosacros, siendo escasas las publicaciones con resultados sobre los otros tipos de osteosíntesis. De hecho, no se han encontrado trabajos de calidad sobre el tornillo mágico que cumplan los criterios de inclusión y exclusión de la presente revisión sistemática.

Adicionalmente, no puede descartarse la existencia de un sesgo de publicación, puesto que los estudios han sido identificados a través de búsquedas bibliográficas. La exclusión de artículos publicados en otros idiomas diferentes al inglés, español y francés, ha representado un sesgo de selección a tener en cuenta, obligando a descartar un número no despreciable de artículos de potencial interés.

La mayoría de las series tuvieron un carácter retrospectivo, encontrándose por tanto sujetas a los sesgos propios de este tipo de diseño. Así, es posible que no se hayan identificado todos los pacientes que fueron tratados mediante fijación percutánea o que no se hayan registrado todas las complicaciones que tuvieron lugar, de tal forma que la inclusión de dichos pacientes podría haber alterado los resultados.

Por otra parte, el seguimiento en muchos estudios resultó insuficiente para permitir la identificación de complicaciones a más largo plazo. Las pérdidas de seguimiento resultaron elevadas en algunas series que además no especificaron las causas, lo cual podría haber afectado negativamente a su validez interna. Finalmente la heterogeneidad en la periodicidad de las

visitas de seguimiento, las pruebas de imagen practicadas y los parámetros recogidos dificultó la comparabilidad de los resultados.

En general, la definición y la medida de los resultados de las series que evaluaron la efectividad y seguridad de los tornillos fueron muy heterogéneas. Los objetivos de los estudios fueron muy variados, de modo que no hay información suficiente acerca de la mayoría de los parámetros, hecho que dificulta la obtención de conclusiones.

Finalmente, sólo dos estudios[24,26] especificaron el número de cirujanos a cargo de las intervenciones. Las diferencias en el entrenamiento y la larga curva de aprendizaje de estas técnicas podrían estar influenciando los resultados.

Conclusiones

La cirugía percutánea en el tratamiento de las fracturas de pelvis engloba un conjunto de técnicas quirúrgicas mínimamente invasivas que registran en la actualidad un alto índice de publicaciones internacionales. A pesar de existir un interés general de la comunidad científica en estas técnicas, es el tornillo iliacosacro de forma específica, el que registra mayor bibliografía editada.

Este tipo de cirugía es muy exigente, precisando de cirujanos ortopedas con experiencia propia en el manejo de esta patología, un conocimiento exhaustivo de la anatomía pelviana y una buena capacidad para la orientación-triangulación tridimiensional. Además, es necesario contar con experiencia y capacidad para realizar una conversión a RAFI en caso de que la reducción alcanzada sea insuficiente o la imagen intraoperatoria no resulte adecuada.

A pesar de que los autores muestran series con buenos resultados en la estabilización de las lesiones sacroilíacas, existe gran variabilidad en cuanto a secuelas o complicaciones. Los estudios que describen la utilización de tornillos pélvicos percutáneos para el tratamiento de otras lesiones del anillo pélvico son escasos y de mala calidad. Las indicaciones, la efectividad y la seguridad de la técnica no se conocen de forma completa, tratándose de un abordaje en evolución que aún debe considerarse experimental, según algunos autores, cuando se utiliza para el tratamiento de determinadas lesiones, como las fracturas acetabulares[38].

Aunque los resultados de las técnicas percutáneas, mínimamente invasivas, para el tratamiento de fracturas del anillo pélvico son prometedores en términos de efectividad y seguridad, se necesitan estudios de calidad con grupo control que permitan obtener conclusiones sólidas sobre las que sustentar recomendaciones acerca de su utilización rutinaria.

Referencias

1. White CE, Hsu JR, Holcomb JB. Haemodynamically unstable pelvic fractures. Injury, Int. Care Injured 2009;40:1023-1030.
2. Papakostidis C, Giannoudis PV. Pelvic ring injuries with haemodynamic instability: efficacy of pelvoc packing, a systematic review. Injury, Int. J. Care Injured 2009;40S4:S53-S61.
3. Balogh Z, King KL, Mackay P, McDougall D,Mackenzie S, Evans JA, et al. The epidemiology of pelvic ring fractures: A population based study. Journal of Trauma - Injury, Infection and Critical Care 2007;63:1066-73.
4. Ragnarsson B, Jacobsson B. Epidemiology of pelvic fractures in a Swedish country. Acta Orthop Scand. 1992;63:297-300.
5. Kannus P, Palvanen M, Niemi S, Parkkari J, Jarvinen M. Epidemiology of osteoporotic pelvic fractures in elderly people in Finland: Sharp increase in 1970-1997 and alarming projections for the new millenium. Osteoporos Int. 2000;11:443-438.
6. Vanderschot P. Treatment options of pelvic and acetabular fractures in patients with osteoporotic bone. Injury, Int. J. Care Injured 2007;38:497-508.
7. Herrera Rodríguez A. Sociedad Española de Cirugía Ortopédica y Traumatológica. Actualizaciones SECOT 2. Actualizaciones en cirugía ortopédica y traumatológica. 1ª ed. Barcelona: Masson;2001.
8. Cano-Luis P, Rincón-Recarey FJ, Lisón-Torres A, Marcos-Morales FJ. Tratamiento de las fracturas de pelvis. Rev Ortop Traumatol 2006;50:203-16.
9. PohlemannT, Tosounidis G, Bircher M, Giannoudis P, Culemann U. The German Multicentre Pelvis Registry: A template for an European Expert Network? Injury, Int. J. Care Injured 2007;38:416-23.
10. Giannoudis PV, Tzioupis CC, Pape HC, Roberts CS. Percutaneous fixation of the pelvic ring. An update. J BOne Joint Surg (Br) 2007;89-B:145-54.
11. Thornton D. Pelvic Ring Fractures [Internet]. Emedicine, Feb 2009 [citado 21 Mayo 2010]. URL:http://emedicine.medscape.com/article/394515-overview. Accessed: 2010-05-21. (Archivado por WebCite® en http://www.webcitation.org/5ptmVDw4Q)

12. Pera C. Cirugía: Fundamentos, indicaciones y opciones técnicas. Tomo 2. Barcelona: Masson;1996.
13. Tile M. Pelvis ring fractures: should they be fixed? J Bone Joint Surgery 1998;70B:1-12
14. SECOT. Manual de Cirugía Ortopédica y Traumtología. 2ª Ed. Madrid: Panamericana; 2009. Capítulo 94.2 .Cano Luis P, Giráldez Sánchez MA, Anaya Rojas M. Fracturas del anillo pélvico y lesiones asociadas; p.1048-1058.
15. Young JWR, Burgess AR, Brumback RJ, et al. Lateral compression fractures of the pelvis: the importance of plain radiographs in the diagnosis and surgical management. Skeletal Radiol 1986;15:103-109.
16. Browner BD, Jupiter JB, Levine AM, Trafton PG. Skeletal Trauma. Philadelphia: WB Saunders; 1992. Kellam JF, Browner BD. *Fractures of the Pelvic Ring*;p.893-4.
17. Day AC, Kinmont C, Bircher MD, Kumar S. Crescent fracture-dislocation of the sacroiliac joint. A functional classification. J Bone Joint Surg (Br) 2007;89-B:651-8.
18. Denis F, Davis S, Comfort T. Sacral fractures: an important problem. Retrospective analysis of 236 cases. Clin Orthop 1988; 227:67 -81.
19. Cano Luis P, Giráldez Sánchez MA, García Parra P. Atlas Radiológico. Diagnóstico por imagen. Fracturas de pelvis y cotilo. Madrid: You&Us.;2008.
20. Rommens PM. Is there a role for percutaneous pelvic and acetabular reconstruction? Injury, Int. Care Injured 2007;38:463-477.
21. Ferrández Portal, L. Actualizaciones en cirugía ortopédica y traumatológica 7. Sociedad española de Cirugía Ortopédica y Traumatológica. Barcelona: Masson;2008.
22. Kellam J, Fischer T, Tornetta P. OKU Actualizaciones en cirugía ortopédica y traumatología. 2ªEd. Barcelona: Ars Medica; 2003. Malkani A. Fijación de las roturas del anillo pélvico;p.265-274.
23. Bucolz RW, Heckman JD, Jones AL, Burgess AR. Fracturas en el Adulto. Rockwood& Green´s. 5ªEd. Madrid: Marban;2003. Capítulo 35. Jones AL, Burgess AR. Fracturas en el adulto. p.1469-1512.
24. Routt ML, Jr., Simonian PT, Mills WJ, Routt MLJ, Simonian PT, Mills WJ. Iliosacral screw fixation: early complications of the percutaneous technique. J Orthop Trauma 1997 Nov;11(8):584-9.

25. Schweitzer D, Zylberberg A, Cordova M, Gonzalez J, Schweitzer D, Zylberberg A, et al. Closed reduction and iliosacral percutaneous fixation of unstable pelvic ring fractures. Injury 2008 Aug;39(8):869-74.
26. Zwingmann J, Konrad G, Kotter E, Sudkamp NP, Oberst M, Zwingmann J, et al. Computer-navigated iliosacral screw insertion reduces malposition rate and radiation exposure. Clin Orthop 2009 Jul;467(7):1833-8.
27. Crowl AC, Kahler DM, Crowl AC, Kahler DM. Closed reduction and percutaneous fixation of anterior column acetabular fractures. Comput Aided Surg 2002;7(3):169-78.
28. Blake-Toker A-M, Hawkins L, Nadalo L, Howard D, Arazoza A, Koonsman M, et al. CT guided percutaneous fixation of sacroiliac fractures in trauma patients. Journal of Trauma - Injury, Infection and Critical Care 2001;51(6):1117-21.
29. Webb LX, de AW, Donofrio P, Santos C, Walker FO, Olympio MA, et al. Electromyography monitoring for percutaneous placement of iliosacral screws. J Orthop Trauma 2000 May;14(4):245-54.
30. Gardner MJ, Farrell ED, Nork SE, Segina DN, Routt ML, Jr., Gardner MJ, et al. Percutaneous placement of iliosacral screws without electrodiagnostic monitoring. J Trauma 2009 May;66(5):1411-5.
31. Griffin DR, Starr AJ, Reinert CM, Jones AL, Whitlock S, Griffin DR, et al. Vertically unstable pelvic fractures fixed with percutaneous iliosacral screws: does posterior injury pattern predict fixation failure? J Orthop Trauma 2003 Jul;17(6):399-405.
32. Moed BR, Geer BL, Moed BR, Geer BL. S2 iliosacral screw fixation for disruptions of the posterior pelvic ring: a report of 49 cases. J Orthop Trauma 2006 Jul;20(6):378-83.
33. Sciulli RL, Daffner RH, Altman DT, Altman GT, Sewecke JJ, Sciulli RL, et al. CT-guided iliosacral screw placement: technique and clinical experience. AJR Am J Roentgenol 2007 Feb;American Journal of Roentgenology. 188(2):W181-W192.
34. Tayot O, Meusnier T, Fessy MH, Beguin L, Carret JP, Bejui J, et al. [Unstable pelvic ring fracture: osteosynthesis of the posterior lesion by percutaneous sacroiliac fixation]. [French]. Rev Chir Orthop Reparatrice Appar Mot 2001 Jun;87(4):320-30.
35. Tonetti J, Cazal C, Eid A, Badulescu A, Martinez T, Vouaillat H, et al. [Neurological damage in pelvic injuries: a continuous prospective series of 50 pelvic injuries treated with an iliosacral lag

screw]. [French]. Rev Chir Orthop Reparatrice Appar Mot 2004 Apr;90(2):122-31.

36. Ziran BH, Smith WR, Towers J, Morgan SJ, Ziran BH, Smith WR, et al. Iliosacral screw fixation of the posterior pelvic ring using local anaesthesia and computerised tomography. J Bone Joint Surg Br 2003 Apr;85(3):411-8.
37. Mouhsine E, Garofalo R, Borens O, Wettstein M, Blanc CH, Fischer JF, et al. Percutaneous retrograde screwing for stabilisation of acetabular fractures.[see comment]. Injury 2005 Nov;36(11):1330-6.
38. Starr AJ, Jones AL, Reinert CM, Borer DS, Starr AJ, Jones AL, et al. Preliminary results and complications following limited open reduction and percutaneous screw fixation of displaced fractures of the acetabulum. Injury 2001 May;32 Suppl 1:SA45-SA50.
39. Routt ML, Jr., Simonian PT, Grujic L, Routt MLJ, Simonian PT, Grujic L. The retrograde medullary superior pubic ramus screw for the treatment of anterior pelvic ring disruptions: a new technique. J Orthop Trauma 1995 Feb;9(1):35-44.
40. Starr AJ, Nakatani T, Reinert CM, Cederberg K, Starr AJ, Nakatani T, et al. Superior pubic ramus fractures fixed with percutaneous screws: what predicts fixation failure? J Orthop Trauma 2008 Feb;22(2):81-7.
41. Starr AJ, Walter JC, Harris RW, Reinert CM, Jones AL, Starr AJ, et al. Percutaneous screw fixation of fractures of the iliac wing and fracture-dislocations of the sacro-iliac joint (OTA Types 61-B2.2 and 61-B2.3, or Young-Burgess "lateral compression type II" pelvic fractures). J Orthop Trauma 2002 Feb;16(2):116-23.
42. Chip Routt ML, Simonian PT, Inaba J. Iliosacral screw fization of the disrupted sacroiliac joint. Techniques in Orthopaedics 1994;9(4):300-314.
43. Marmor M, Lynch T, Matityahu A. Superior Gluteal Artery Injury During Iliosacral Screw Placement due to Aberrant Anatomy. Orthopedics 2010 Feb;33:117-20.

Anexos

Anexo 1. Clasificación de Tile[13] de las lesiones pélvicas

Tipo A. Estable:
A1. Fracturas que no afectan al anillo
A2. Fracturas mínimamente desplazadas del anillo
Tipo B. Verticalmente estables, rotacionalmente inestables:
B1. Libro abierto
B2. Compresión lateral: ipsilateral
B3. Compresión lateral: contralateral (asa de cubo)
Tipo C. Verticalmente estables, rotacionalmente inestables:
C1. Unilateral
C2. Bilateral
C3. Asociada con una fractura acetabular

Anexo 2. Clasificación de Young[15] de las lesiones pélvicas

Tipo LC. Fractura transversa de la rama púbica, homolateral o contralateral posterior
I. Compresión sacra en el lado del impacto
II. Fracturas en semiluna en el lado de impacto (ala iliaca)
III. LC-I o II en el lado del impacto; fractura en libro abierto contralateral (APC)
Tipo PAC. Diástasis de la sínfisis o fractura longitudinal de las ramas
I. Separación discreta de la sínfisis o anterior de la articulación SI, estiramiento anterior de la articulación SI manteniéndose intacta, o de los ligamentos sacrotuberosos y sacroespinosos; Ligamentos SI posteriores intactos
II. Separación anterior de la articulación SI; disrupción anterior de los ligamentos SI, sacrotuberosos o sacroespinosos; ligamentos SI posteriores intactos
III. Disrupción completa de la articulación SI con desplazamiento lateral, disrupción anterior de los ligamentos SI, sacrotuberosos o sacroespinosos
Tipo VS. Diástasis de la sínfisis del pubis, con desplazamiento vertical, anterior o posterior, generalmente a través de la articulación SI, ocasionalmente por la pala ilíaca o el sacro
Tipo CM. Combinación de varios tipos, generalmente LC/VS

Anexo 3. Clasificación de Tile modificada por Browner *et al.*[16]

Tipo A. Estable	
A1. Anillo pélvico no involucrado	
A2. Anillo pélvico fracturado	A.2.1 Fractura de ramas ilioisquiopubianas A2.3. Fractura aislada de las 4 ramas en mariposa A2.2. Fractura estable o mínimamente desplazada
A3. Anillo pélvico fracturado: Fractura de sacro y/o cóccix	
Tipo B. Estabilidad vertical, inestabilidad rotacional	
B1. Inestabilidad en rotación externa (mecanismo de compresión anteroposterior)	• Lesiones posteriores: Lesión SI anterior, fractura de sacro • Lesiones anteriores: Diástasis de sínfisis púbica
B2. Inestabilidad en rotación interna (mecanismo de compresión lateral)	B2.1. Homolateral (lesión anterior en el mismo lado que la lesión posterior) B2.2. Contralateral (lesión anterior en el lado contrario a la posterior ("Asa de cubo") • Lesiones anteriores: Fracturas de ramas, sínfisis trabadas, tilt fracture • Lesiones posteriores: Crescent fracture, fractura sacra por compresión, fractura luxación SI posterior
B3. Lesión bilateral	B3.1. Lesión posterior bilateral en rotación externa B3.2. Rotación externa de un lado más rotación interna de la hemipelvis contralateral (lesión por arrollamiento) B3.3. Compresión lateral bilateral
Tipo C. Inestabilidad rotacional y vertical	
C1. Lesión posterior unilateral	C1.1. Fractura del iliaco; C1.2. Luxación SI o fractura luxación; C1.3. Fractura del sacro
C2. Bilateral	• Inestabilidad vertical de un lado+inestabilidad rotacional externa del otro • inestabilidad vertical de un lado+ inestabilidad rotacional interna del otro
C3. Asociada con una fractura acetabular	Fractura sacra bilateral (fr "H" de sacro); Fractura sacra+luxación SI contralateral; Fractura sacra+fractura ilíaca contralateral; luxación bilateral SI; Luxación SI+Fractura iliaca contralateral

Anexo 4. Clasificación de las fracturas acetabulares[19]

Tipo A. Fracturas elementales
A1. Fracturas de la pared posterior
A2. Fracturas de la columna posterior
A3. Fracturas de la pared anterior
A4. Fracturas de la columna anterior
A5. Fracturas transversas puras
Tipo B. Fracturas complejas
B1. Fractura de la pared y columna posterior
B2. Fractura transversa asociada a pared posterior
B3. Fracturas de la columna anterior + hemitransversa posterior
B4. Fracturas en T
B5. Fracturas de las dos columnas

Anexo 5. Estrategias de búsqueda

COCHRANE LIBRARY

#1 (screw* OR 'minimally invasive' OR 'minimal invasive'):ti,ab,kw
#2 (pelvi* OR pubic OR acetabul* OR ilium* OR ilial OR iliac* OR iliosacral* OR ischi* OR sacrum OR sacral OR sacroiliac):ti,ab,kw
#3 #1 AND #2)

EMBASE

#1 'pelvic girdle'/exp/mj OR 'sacroiliac joint'/mj AND ('fracture'/mj OR fracture dislocation'/mj OR 'fracture fixation'/mj OR 'fracture ealing') OR 'pelvis fracture'/exp/mj OR 'pubic symphysis diastasis'/mj
#2 fracture*:ti OR injur*:ti OR trauma*:ti OR dislocation*:ti R displace*:ti OR disruption*:ti AND (pelvi*:ti OR pubic:ti OR acetabul*:ti OR ilium*:ti OR ilial:ti OR iliac:ti OR iliosacral*:ti OR ischi*:ti OR sacrum:ti OR sacral:ti OR sacroiliac:ti)
#3 #1 OR #2
#4 'bone screw'/mj OR 'minimally invasive procedure'/exp/mj screw*:ti OR 'minimally invasive':ti OR 'minimal invasive':ti OR percutaneous:ti
#5 #4 OR #5
#6 #3 AND #6
#7 letter:it OR editorial:it OR note:it OR ('animal'/de NOT ('human'/de AND 'animal'/de))
#8 #7 NOT #8 AND [embase]/lim

MEDLINE

#1 ((exp *Pelvic Bones/ or *Sacroiliac Joint/ or *Pubic Symphysis/ or *Sacrum/) and (*Fractures Bones/ or *Dislocations/)) or exp *Pelvic Bones/in or *Pubic Symphysis Diastasis/ or *Pubic Symphysis/in or *Sacroiliac Joint/in or *Sacrum/in
#2 ((fracture* or injur* or trauma* or dislocation* or displace* or disruption*) and (pelvi* or pubic or acetabul* or ilium* or ilial or iliac or iliosacral* or ischi* or sacrum or sacral or sacroiliac)).ti.
#3 or/1-2
#4 *Bone Screws/ or *Surgical Procedures, Minimally Invasive/
#5 (screw* or ("minimally invasive" or "minimal invasive" or percutaneous)).ti.

#6 or/4-5
#7 and/3,6
#8 Comment/ or Letter/ or Editorial/ or News/ or (animal/ not (animal/ and human/))
#9 7 not 8

SCOPUS

(screw* OR 'minimally invasive' OR 'minimal invasive') AND (pelvi* OR pubic OR acetabul* OR ilium* OR ilial OR iliac* OR iliosacral* OR ischi* OR sacrum OR sacral OR sacroiliac)

WEB OF SCIENCE

#1 TITLE=((fracture* OR injur* OR trauma* OR dislocation* OR displace* OR disruption*) AND (pelvi* OR pubic OR acetabul* OR ilium* OR ilial OR iliac OR iliosacral* OR ischi* OR sacrum OR sacral OR sacroiliac))
#2 TITLE=((screw* OR ("minimally invasive" OR "minimal invasive" OR percutaneous)))
#3 #1 AND #2

Anexo 6. Selección de artículos originales

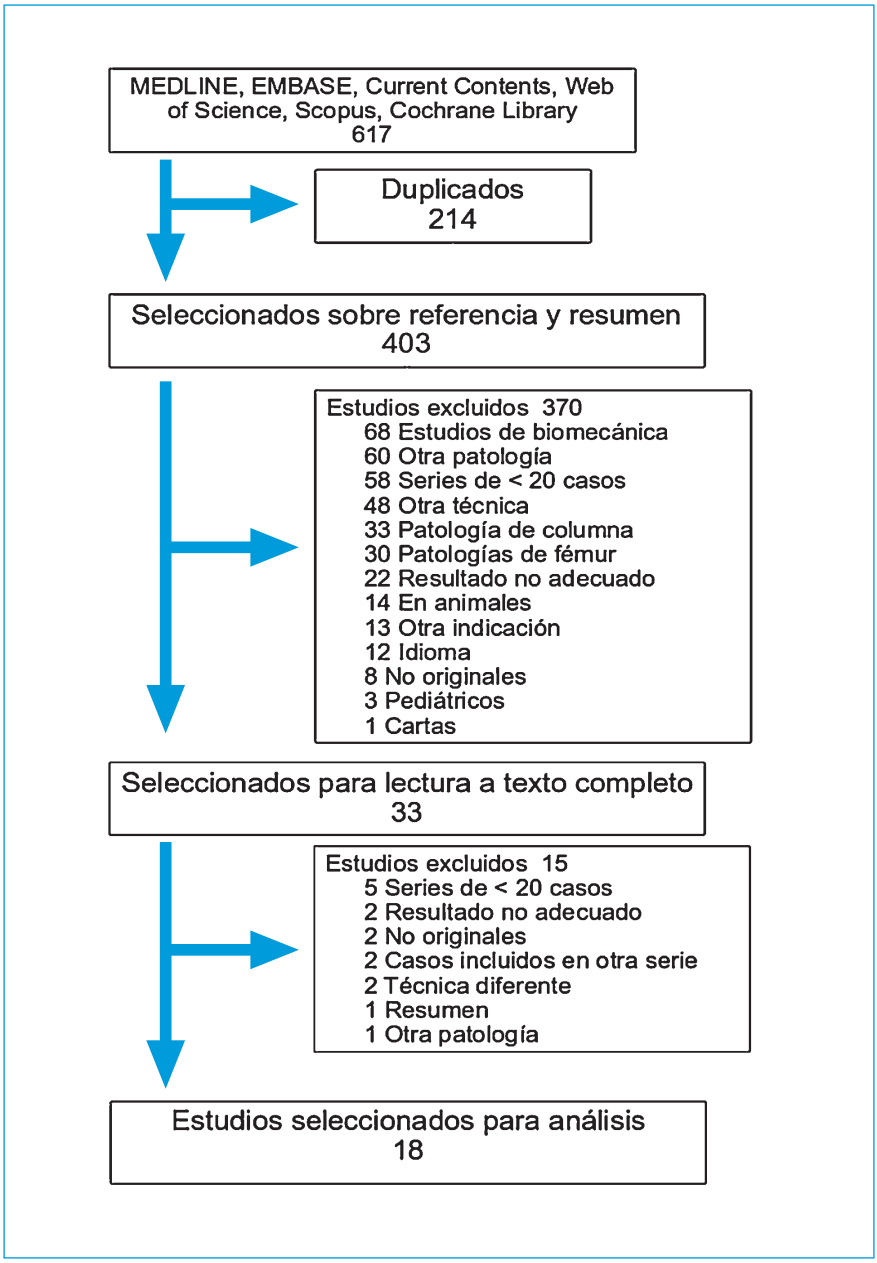

I.S.B.N.: 978-84-96990-76-0

9 788496 990760

Precio: 10 €